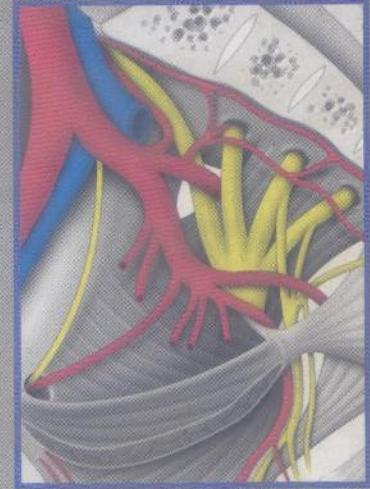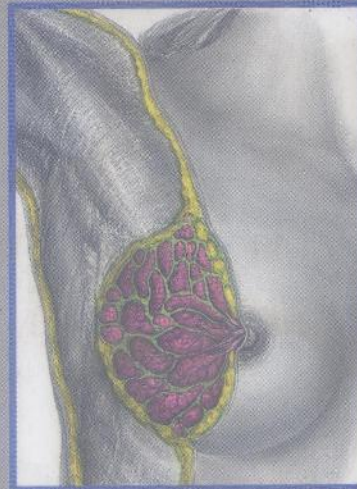
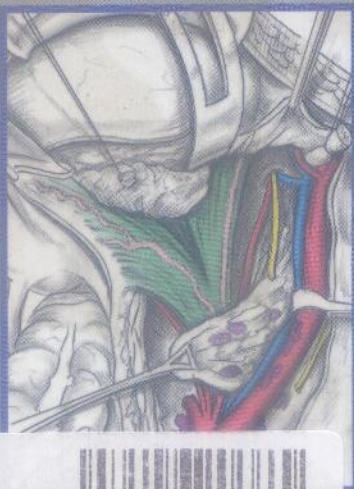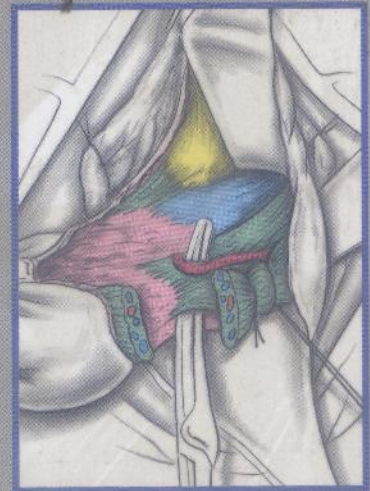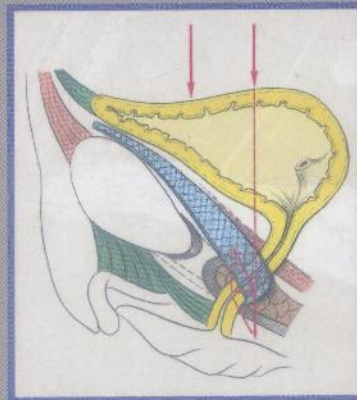
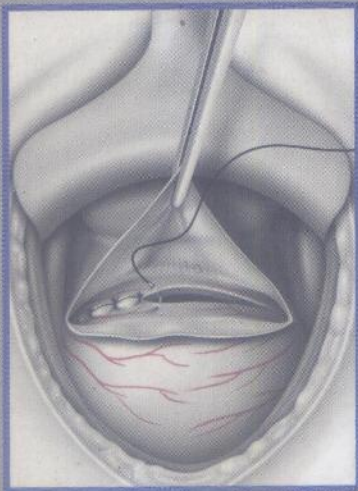


ANATOMIE OPÉRATOIRE GYNÉCOLOGIE & OBSTÉTRIQUE

Pierre KAMINA



34222

MALOINE

MD96812

34222
④

ANATOMIE OPÉRATOIRE



GYNÉCOLOGIE & OBSTÉTRIQUE

Pierre KAMINA

*Professeur d'Anatomie
Gynécologue-Obstétricien des Hôpitaux
Université de Poitiers*



34222

MALOINE

Table des matières

1 ■ Paroi abdominale antérieure.

Voies d'abord de la cavité pelvienne	1
Anatomie clinique	1
- Plan cutané	1
Plan musculo-aponévrotique	1
Fascia transversalis	4
Espace prépéritonéal	4
Péritoine pariétal antérieur	5
Rapports	5
Vascularisation	8
Innervation	10
Action des muscles	10
Principes opératoires	11
Positions opératoires	11
Voies d'abord en coelochirurgie	11
Laparotomies	13

2 ■ Paroi pelvi-périnéale. Plaies et myorraphies périnéales

Anatomie clinique	19
Périnée	19
Diaphragme pelvien	24
Aspect physiopathologique	29
Principes opératoires	30
Positions opératoires	30
Plaies périnéales	31
Myorraphies périnéales	32
Abord de la fosse ischio-rectale	35

3 ■ Cavité péritonéale pelvienne.

Péritoine opératoire	37
Anatomie clinique	37
Péritoine pelvien	37
La pression intrapéritonéale pelvienne	40
Anatomie fonctionnelle	42
Principes opératoires	44
Exploration peropératoire	44
Pneumopéritoine opératoire	44
Pneumopéritoine postopératoire	45
Péritoine postopératoire	46

Péritonisation et non péritonisation	46
Exclusion du Douglas	46
Omentectomie	46
Drainage péritonéal	48

4 ■ Espace sous-péritonéal pelvien.

Abords des espaces paraviscéraux pelviens	51
Anatomie clinique	51
Aspect histophysiologique	51
Aspects macroscopique et fonctionnel	53
Principes opératoires	61
Principes de la dissection	61
Abord de l'espace paravésical	61
Abord de l'espace pararectal	62
Abord de l'espace rétropubien	63
Abord de l'espace présacral	63

5 ■ Artères et veines pelviennes.

Hémostase chirurgicale pelvienne	65
Anatomie clinique	65
Artères pelviennes	65
Anatomie fonctionnelle des artères pelviennes	68
Veines pelviennes	70
Anatomie fonctionnelle des veines pelviennes	73
Principes opératoires	77
Objectifs	77
Techniques d'hémostase	77
Hémostases spécifiques	78

6 ■ Lymphocentres pelviens et lombaires. Lymphadénectomies pelviennes et lombaires

.....	81
Anatomie clinique	81
Lymphocentre pelvien	81
Lymphocentre lombaire	83
Principes opératoires	84
Objectifs	84
Lymphadénectomie par laparotomie	84
Lymphadénectomie laparoscopique	87

7 ■ Innervation pelvi-périnéale. Chirurgie des neuropathies pelvi-périnéales	89	<i>Prémices des hystérectomies</i>	131
Anatomie clinique	89	<i>Hystérectomie subtotalale</i>	132
<i>Innervation somatique</i>	89	<i>Hystérectomie totale simple</i>	132
<i>Innervation végétative</i>	94	<i>Hystérectomies élargies</i>	137
Principes opératoires	100	10 ■ Région cervico-vaginale en vision périnéale. Hystérectomie vaginale	143
<i>Infiltrations</i>	100	Anatomie clinique	143
<i>Libération du nerf honteux par voie transglutéale</i>	101	<i>Fornix vaginal</i>	143
<i>Neurectomie des nerfs périnéaux</i>	101	<i>Pédicules ligamentaires</i>	145
<i>Neurectomie du plexus hypogastrique supérieur (nerf présacral)</i>	101	<i>Uretère et artère utérine peropératoires</i>	146
8 ■ Annexes et ligament rond de l'utérus. Chirurgie des annexes et du ligament rond	103	Principes opératoires	149
Anatomie clinique	103	<i>Objectifs</i>	149
<i>Ovaire</i>	103	<i>Prémices opératoires</i>	149
<i>Trompe utérine</i>	106	<i>Séquences opératoires</i>	149
<i>Vascularisation des annexes</i>	108	<i>Difficultés anatomiques</i>	156
<i>Innervation des annexes</i>	111	<i>Annexectomie</i>	157
<i>Ligament rond de l'utérus</i>	111	11 ■ Vagin et statique des viscères pelviens. Prolapsus génital	159
Principes opératoires	111	Anatomie clinique	159
<i>Chirurgie de la stérilité tubaire</i>	111	<i>Vagin</i>	159
<i>Salpingectomie</i>	114	<i>Statique des viscères pelviens</i>	166
<i>Stérilisation tubaire</i>	114	<i>Incidences gravido-puerpérales</i>	169
<i>Chirurgie de la grossesse tubaire</i>	115	<i>Incidences de l'obésité et de la ménopause</i> ...	170
<i>Chirurgie de l'ovaire à lésions bénignes</i>	115	Principes opératoires	170
<i>Chirurgie annexielle</i>	116	<i>Traitement du prolapsus utérin</i>	170
<i>Chirurgie des ligaments ronds</i>	118	<i>Traitement du prolapsus du fornix vaginal</i> ..	174
<i>Chirurgie des kystes vestigiaux du ligament large</i>	118	<i>Traitement de la cystocèle</i>	179
9 ■ Utérus et uretère pelvien. Hystérectomie abdominale	119	<i>Colpopérinéorrhaphie postérieure</i>	179
Utérus — Anatomie clinique	119	<i>Occlusions vaginales et vulvaires</i>	180
<i>Configuration externe</i>	119	12 ■ Structures fonctionnelles de la miction. Chirurgie de l'incontinence urinaire d'effort	185
<i>Configuration interne</i>	120	Anatomie clinique	185
<i>Ligaments utérins</i>	121	<i>Espace rétropubien</i>	185
<i>Rapports</i>	123	<i>Base et col de la vessie</i>	187
<i>Vascularisation</i>	124	<i>Urètre</i>	189
<i>Structure</i>	127	<i>Vascularisation et innervation du col vésical et de l'urètre</i>	191
Uretère pelvien — Anatomie clinique	128	<i>Anatomie fonctionnelle de la miction</i>	191
<i>Trajet Rapports</i>	128	Principes opératoires	199
<i>Vascularisation — Innervation</i>	129	<i>Objectifs</i>	199
<i>Structure</i>	130	<i>Colposuspensions latérales</i>	200
Principes opératoires	130	<i>Colposuspensions ventrales</i>	202
<i>Objectifs généraux</i>	130	<i>Soutènements cervicaux</i>	206
		<i>Soutènements urétraux</i>	209

13 ■ Vulve. Chirurgies réparatrice et d'exérèse	213	16 ■ L'utérus puerpéral. Déchirure du col et hystérectomies puerpérales	267
Anatomie clinique	213	Anatomie clinique	267
Organogenèse	213	Topographie de l'utérus puerpéral	267
Mont du pubis	215	Morphologie externe	267
Lèvres vulvaires	215	Cavité utérine	267
Vestibule	217	Rapports	268
Clitoris	218	Vascularisation	268
Bulbes vestibulaires	218	Structure	269
Glandes vulvaires	218	Principes opératoires	270
Vascularisation	219	Déchirure du col	270
Innervation	222	Hystérectomies puerpérales	270
Anatomie fonctionnelle	223	17 ■ Sein. Chirurgie du sein	273
Principes opératoires	224	Anatomie clinique	273
Position de la patiente	224	Développement	273
Chirurgie fonctionnelle	224	Configuration extérieure	275
Chirurgie de la glande vestibulaire majeure (de Bartholin)	228	Anatomie de surface et esthétique	275
Chirurgie de l'urètre	228	Moyens de fixation	276
Vulvectomie	230	Rapports	277
Lymphadénectomie inguinale	234	Structure	277
14 ■ Organogenèse des conduits génitaux. Chirurgie des malformations utéro-vaginales	237	Vascularisation	279
Anatomie clinique	237	Innervation du sein	284
Conduits génitaux indifférenciés	237	Principes opératoires	287
Développement des trompes, de l'utérus et du vagin	238	Cytoponction	287
Descente des ovaires, développement des ligaments	238	Macrobiopsie	287
Malformations, classification	239	Chirurgie des lésions bénignes	287
Principes opératoires	243	Chirurgie des tumeurs malignes	288
Aplasie utéro-vaginale	243	Chirurgie plastique du sein	290
Aplasie vaginale	249	18 ■ Région axillaire. Lymphadénectomie axillaire	299
Agénésies vaginales	249	Anatomie clinique	299
Agénésies utéro-vaginales	250	Parois axillaires	299
15 ■ Utérus gravide. Cerclage du col et césariennes	253	Tissu conjonctif axillaire, gaine axillaire	303
Anatomie clinique	253	Artère axillaire	303
Corps utérin	253	Veine axillaire	305
Segment inférieur	257	Lymphocentre axillaire	306
Col utérin	259	Nerfs du creux axillaire	307
Structure	259	Principes opératoires	308
Vascularisation, innervation	260	Biopsie du lymphocœud « sentinelle »	308
Principes opératoires	262	Lymphadénectomie axillaire	308
Cerclages du col	262	Association mastectomie et lymphadénectomie axillaire	312
Césariennes	262	■ Bibliographie	313
		■ Index	323