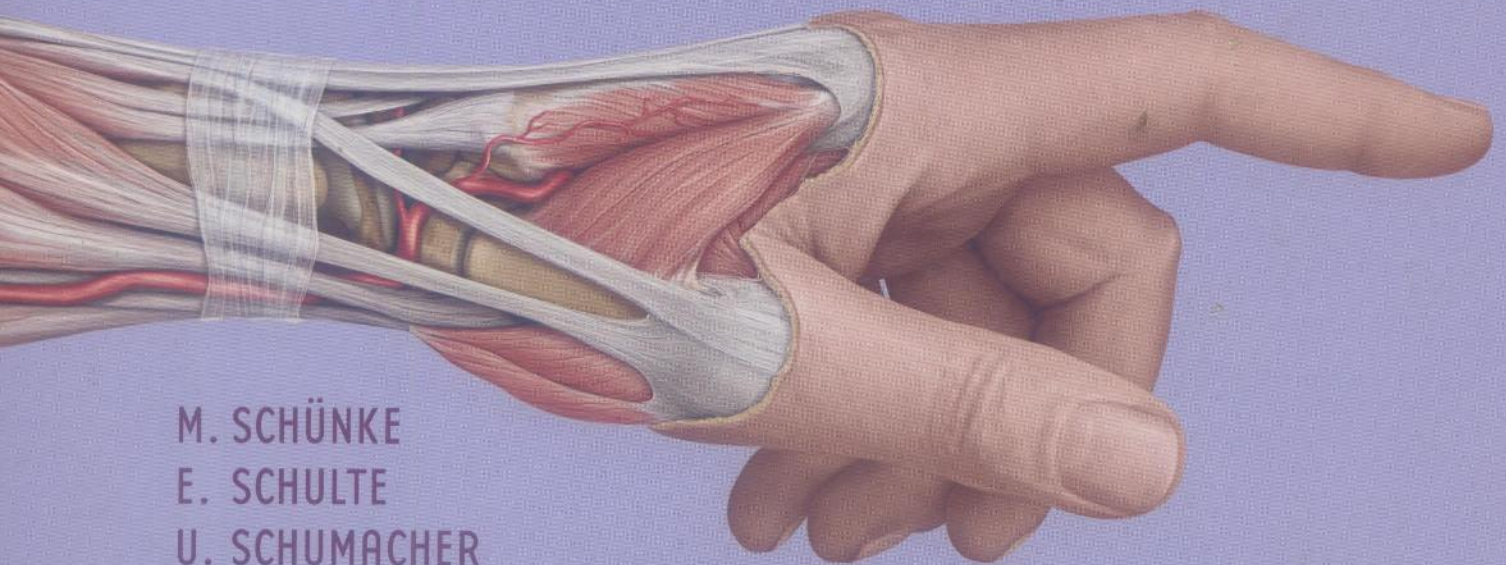


ATLAS

D'ANATOMIE

P R O M É T H É E

ANATOMIE GÉNÉRALE
ET SYSTÈME LOCOMOTEUR



M. SCHÜNKE
E. SCHULTE
U. SCHUMACHER

M. VOLL
K. WESKER

TRADUCTION

J.-M. CHEVALLIER ET R. DOUARD

MALOINE

MD 964 / Vol. 1 / 2

3429A
③

ATLAS D'ANATOMIE PROMÉTHÉE

**Anatomie générale
et appareil locomoteur**



Auteurs

Michael Schünke

Erik Schulte

Udo Schumacher

Avec la collaboration de Jürgen Rude

Traducteurs

Pr. Jean-Marc Chevallier

Dr. Richard Douard

Dessinateurs

Markus Voll

Karl Wesker

1694 illustrations

100 tableaux

MALOINE

Sommaire

Anatomie générale

1 Phylogénèse et embryogenèse

- 1.1 Phylogénèse chez l'homme 2
- 1.2 Embryologie humaine :
 - considérations générales, fécondation
et stades précoces du développement 4
- 1.3 gastrulation, neurulation et formation des somites 6
- 1.4 développement des membranes et du placenta 8
- 1.5 Développement des arcs branchiaux chez l'homme 10
- 1.6 Circulation embryonnaire et développement
des gros vaisseaux au cours de l'ontogenèse 12
- 1.7 Développement et processus de reconstruction de l'os ... 14
- 1.8 Ossification des extrémités 16
- 1.9 Développement et disposition des extrémités 18

2 Le corps humain, vue d'ensemble

- 2.1 Le corps humain
(proportions, surfaces et poids du corps) 20
- 2.2 Structure du corps humain 22

3 Anatomie de surface et repères d'orientation du corps humain

- 3.1 Positions, directions, plans et axes principaux
du corps humain 24
- 3.2 Anatomie superficielle 26
- 3.3 Reliefs osseux superficiels et palpables 28
- 3.4 Éléments d'orientation du corps humain 30
- 3.5 Régions du corps (anatomie topographique) 32

4 Os et articulations

- 4.1 Squelette osseux et structure d'un os tubulaire 34
- 4.2 Jointures osseuses continues et discontinues
(synarthroses et diarthroses) 36
- 4.3 Bases de la mécanique articulaire 38

5 Muscles

- 5.1 Muscles du squelette 40
- 5.2 Tendons et tissus de soutien des muscles 42

6 Vaisseaux

- 6.1 Vue générale du système cardio-vasculaire humain 44
- 6.2 Structure des artères et des veines 46
- 6.3 Vaisseaux de la circulation terminale 48

7 Système lymphatique et glandes

- 7.1 Le système lymphatique humain 50
- 7.2 Glandes exocrines et endocrines 52

8 Neuroanatomie générale

- 8.1 Développement du système nerveux central (SNC) 54
- 8.2 Dérivées des crêtes neurales et développement
du système nerveux périphérique (SNP) 56
- 8.3 Situation et division du système nerveux 58
- 8.4 Cellules du système nerveux 60
- 8.5 Structure d'un segment médullaire 62
- 8.6 Innervation sensitive :
 - vue générale 64
- 8.7 dermatomes et territoires des nerfs cutanés 66
- 8.8 Innervation motrice 68
- 8.9 Différences entre les systèmes nerveux central
et périphérique 70
- 8.10 Système nerveux végétatif 72

Paroi du tronc

1 Os, ligaments et articulations

1.1	Squelette du tronc	76
1.2	Rachis osseux	78
1.3	Développement du rachis	80
1.4	Description d'une vertèbre	82
1.5	Rachis cervical	84
1.6	Rachis thoracique	86
1.7	Rachis lombal	88
1.8	Sacrum et coccyx	90
1.9	Disque intervertébral : structure et fonction	92
1.10	Ligaments du rachis : vue générale et tronç.	94
1.11	Vue générale sur les ligaments du rachis cervical	96
1.12	Ligaments du rachis cervical supérieur (artt. supérieure et inférieure de la tête)	98
1.13	Articulation de l'arc vertébral, segment moteur et amplitude des mouvements à chaque niveau du rachis	100
1.14	Articulations onco-vertébrales du rachis cervical	102
1.15	Affections dégénératives du rachis lombal	104
1.16	Cage thoracique osseuse	106
1.17	Sternum et côtes	108
1.18	Articulations costo-vertébrales et mouvements du thorax	110
1.19	Pelvis osseux	112
1.20	Appareil ligamentaire et mesures du pelvis	114
1.21	Articulation sacro-iliaque	116

2 Description systématique des muscles

2.1	Vue d'ensemble sur les muscles des parois du tronc, leur origine et leur fonction	118
2.2	Muscles intrinsèques du dos (muscle érecteur du rachis) : tractus latéral	120
2.3	(muscle érecteur du rachis) : tractus médial	122
2.4	Muscles courts des articulations de la tête et du cou et muscles prévertébraux	124
2.5	Muscles de la paroi abdominale : muscles abdominaux latéraux, obliques	126
2.6	muscles antérieurs et postérieurs	128
2.7	Fonctions des muscles de l'abdomen	130
2.8	Muscles de la cage thoracique : (muscles intercostaux et subcostaux, scalènes et transverse du thorax)	132
2.9	diaphragme	134
2.10	Muscles du plancher pelvien (diaphragme pelvien, diaphragme uro-génital et muscles sphinctériens et caverneux)	136

3 Topographie des muscles

3.1	Vue d'ensemble des muscles du dos et du fascia thoraco-lombal	138
3.2	Muscles intrinsèques du dos : tractus latéral et médial du m. érecteur du rachis	140
3.3	muscles courts de la nuque	142
3.4	Muscles de la paroi thoracique et fascia endo-thoracique	144

3.5	Passage de la cage thoracique à la cavité abdominale : le diaphragme	146
3.6	Muscles antérieurs et latéraux de la paroi abdominale	148
3.7	Structure de la paroi abdominale et de la gaine des droits (gaine des muscles droits de l'abdomen)	150
3.8	Muscles du plancher pelvien : vue d'ensemble sur le périnée et les fascias superficiels	152
3.9	structure comparée des planchers pelviens et des cavités pelviennes des deux sexes	154
3.10	Muscles du plancher pelvien et de la paroi pelvienne chez la femme en vue caudale	156
3.11	Muscles du plancher pelvien : muscle élévateur de l'anus	158
3.12	rappports avec les organes et les vaisseaux chez l'homme et la femme	160

4 Description systématique des vaisseaux et des nerfs

4.1	Artères	162
4.2	Veines	164
4.3	Voies et lymphonœuds	166
4.4	Nerfs	168

5 Topographie des vaisseaux et des nerfs

5.1	Reliefs superficiels et voies vasculo-nerveuses de la paroi ventrale du tronc	170
5.2	de la paroi dorsale du tronc	172
5.3	Paroi dorsale du tronc en vue dorsale	174
5.4	en vue ventrale	176
5.5	Paroi ventrale du tronc : vue d'ensemble et signification clinique de quelques voies vasculaires et nerveuses	178
5.6	nerfs, vaisseaux sanguins et lymphatiques de la glande mammaire	180
5.7	le canal inguinal	182
5.8	Anatomie et points de faiblesse de la paroi abdominale antérieure	184
5.9	Hernies inguinales et fémorales	186
5.10	Hernies externes rares	188
5.11	Diagnostic et traitement des hernies	190
5.12	Développement des organes sexuels externes	192
5.13	Organes génitaux externes masculins : migration testiculaire et cordon spermatique	194
5.14	testicule et épидидyme	196
5.15	fascias du pénis et corps érectiles	198
5.16	vascularisation et innervation du pénis	200
5.17	Organes sexuels féminins externes	202
5.18	Organes génitaux externes féminins : vascularisation et innervation, corps érectiles, muscles érectiles et vestibule du vagin	204

Membre supérieur

1 Os, ligaments et articulations

1.1	Ensemble du membre supérieur	208
1.2	La ceinture scapulaire dans le squelette du tronc	210
1.3	Os de la ceinture scapulaire	212
1.4	Os du membre supérieur :	
	vue générale de l'humérus	214
1.5	torsion de l'humérus	216
1.6	vue générale du radius et de l'ulna	218
1.7	surfaces articulaires du radius et de l'ulna	220
1.8	la main	222
1.9	os du carpe	224
1.10	Articulation de l'épaule :	
	vue d'ensemble et articulations de la clavicule	226
1.11	appareil ligamentaire des articulations de la clavicule et de l'espace scapulo-thoracique	228
1.12	appareil capsulo-ligamentaire et articulation gléno-humérale	230
1.13	articulation subacromiale	232
1.14	Bourse subacromiale et bourse subdeltoïdienne	234
1.15	Mouvements dans la ceinture scapulaire et l'articulation de l'épaule	236
1.16	Articulation du coude :	
	vue générale	238
1.17	appareil capsulo-ligamentaire	240
1.18	Avant-bras : articulations radio-ulnaires proximale et distale	242
1.19	Mouvements des articulations du coude et radio-ulnaire	244
1.20	Appareil ligamentaire de la main	246
1.21	Canal carpien	248
1.22	Appareil ligamentaire des doigts	250
1.23	Articulation MCP du pouce	252
1.24	Mouvements des articulations de la main et des doigts	254

2 Description systématique des muscles

2.1	Groupes musculaires fonctionnels	256
2.2	Muscles de la ceinture scapulaire :	
	muscles trapèze, sterno-cléido-mastoïdien et omo-hyoïdien	258
2.3	muscles dentelé antérieur, subclavier, petit pectoral, élévateur de la scapula, grand et petit rhomboïdes	260
2.4	Muscles de l'articulation de l'épaule :	
	coiffe des rotateurs	262
2.5	muscle deltoïde	264
2.6	muscles grand dorsal et grand rond	266
2.7	muscles grand pectoral et coraco-brachial	268
2.8	Muscles du bras :	
	muscles biceps brachial et brachial	270
2.9	muscles triceps brachial et anconé	272
2.10	Muscles de l'avant-bras :	
	fléchisseurs superficiel et profond	274
2.11	musculature radiale	276
2.12	extenseurs superficiels et profonds	278
2.13	Muscles courts de la main :	
	muscles thénariens et hypothénariens	280
2.14	muscles métacarpiens	282

3 Topographie des muscles

3.1	Muscles postérieurs de la ceinture scapulaire et de l'articulation de l'épaule	284
3.2	Muscles postérieurs du bras et de l'articulation de l'épaule	286
3.3	Muscles antérieurs de la ceinture scapulaire et de l'articulation de l'épaule	288
3.4	Muscles antérieurs du bras et de l'articulation de l'épaule	290
3.5	Muscles de la face antérieure de l'avant-bras	292
3.6	Muscles postérieurs de l'avant-bras	294
3.7	Coupes transversales du bras et de l'avant-bras	296
3.8	Gaines tendineuses de la main	298
3.9	Aponévrose dorsale des doigts	300
3.10	Muscles courts de la main :	
	couche superficielle	302
3.11	couche moyenne	304
3.12	couche profonde	306

4 Description systématique des vaisseaux et des nerfs

4.1	Artères	308
4.2	Veines	310
4.3	Voies lymphatiques et lymphonœuds	312
4.4	Plexus brachial :	
	structure	314
4.5	partie supra-claviculaire	316
4.6	partie infra-claviculaire. Vue d'ensemble et branches courtes	318
4.7	partie infra-claviculaire. Nerf musculo-cutané et nerf axillaire	320
4.8	partie infra-claviculaire. Nerf radial	322
4.9	partie infra-claviculaire. Nerf ulnaire	324
4.10	partie infra-claviculaire. Nerf médian	326

5 Topographie des vaisseaux et des nerfs

5.1	Reliefs superficiels et voies vasculo-nerveuses épifasciales :	
	vue ventrale	328
5.2	vue dorsale	330
5.3	Région de l'épaule : vue ventrale	332
5.4	Fosse axillaire (région axillaire) :	
	paroi antérieure	334
5.5	paroi postérieure	336
5.6	Région brachiale antérieure	338
5.7	Région de l'épaule : vues dorsale et crâniale	340
5.8	Région brachiale postérieure	342
5.9	Région du pli du coude (région cubitale)	344
5.10	Région antérieure de l'avant-bras (région antébrachiale antérieure)	346
5.11	Région postérieure de l'avant-bras et dos de la main	348
5.12	Paume de la main :	
	voies vasculo-nerveuses épifasciales et innervation	350
5.13	vascularisation	352
5.14	Canal carpien	354
5.15	Loge de Guyon et région antérieure du carpe	356

Membre inférieur

1 Os, ligaments et articulations

1.1	Ensemble du membre inférieur	360
1.2	Axes anatomique et mécanique du membre inférieur	362
1.3	Os de la ceinture pelvienne	364
1.4	Vue d'ensemble du fémur : signification de l'angle cervical	366
1.5	La tête du fémur et les anomalies du col du fémur	368
1.6	La patella	370
1.7	Les os de la jambe (tibia et fibula)	372
1.8	Vue générale des os du pied : vues dorsale et plantaire	374
1.9	Vues latérale et médiale des os du pied : os sésamoïdes accessoires du pied	376
1.10	Articulation de la hanche : surfaces osseuses	378
1.11	Appareil ligamentaire de l'articulation de la hanche : stabilisation de la tête du fémur	380
1.12	vascularisation de la tête fémorale	382
1.13	Anatomie sectionnelle de l'articulation de la hanche	384
1.14	Mouvements et biomécanique de l'articulation de la hanche	386
1.15	Développement de l'articulation de la hanche	388
1.16	Articulation du genou : surfaces osseuses	390
1.17	vue d'ensemble de l'appareil ligamentaire	392
1.18	ligaments croisés et collatéraux	394
1.19	les ménisques	396
1.20	mouvements et axes de mouvement	398
1.21	capsule et cavité articulaires	400
1.22	Articulations du pied : vue générale des surfaces osseuses et des articulations	402
1.23	surfaces articulaires	404
1.24	articulations talo-crurale et subtalaire	406
1.25	Appareil ligamentaire du pied	408
1.26	Axes de mouvement et mouvements du pied	410
1.27	Vue générale de la voûte plantaire et de la courbure transversale	412
1.28	Courbures longitudinales de la voûte plantaire	414
1.29	Os sésamoïdes et déformations des orteils	416
1.30	La marche chez l'homme	418

2 Description systématique des muscles

2.1	Principes de classification	420
2.2	Muscles de la hanche et de la fesse : muscles internes de la hanche	422
2.3	muscles externes	424
2.4	groupe des adducteurs	426
2.5	Muscles de la cuisse : groupe des extenseurs	428
2.6	groupe des fléchisseurs	430
2.7	Muscles de la jambe : groupes des extenseurs et des fibulaires	432

2.8	groupe des fléchisseurs superficiels	434
2.9	groupe des fléchisseurs profonds	436
2.10	Muscles courts du pied : dos et plante du pied (loges de l'hallux et du petit orteil)	438
2.11	la plante du pied (loge moyenne)	440

3 Topographie des muscles

3.1	Vues médiale et antérieure des muscles de la cuisse, de la hanche et de la fesse	442
3.2	Vue antérieure des muscles de la cuisse, de la hanche et de la fesse : surfaces d'insertion d'origine et de terminaison	444
3.3	Vues latérale et postérieure des muscles de la cuisse, de la hanche et de la fesse	446
3.4	Vue postérieure des muscles de la cuisse, de la hanche et de la fesse : surfaces d'insertion d'origine et de terminaison	448
3.5	Vues latérale et antérieure des muscles de la jambe : surfaces d'insertion d'origine et de terminaison	450
3.6	Vue postérieure des muscles de la jambe : surfaces d'insertion d'origine et de terminaison	452
3.7	Gaines tendineuses et gaines fibreuses du pied	454
3.8	Vue plantaire des muscles courts du pied : l'aponévrose plantaire	456
3.9	Vue plantaire des muscles courts du pied	458
3.10	insertions d'origine et de terminaison des muscles	460
3.11	Anatomie sectionnelle : cuisse, jambe et pied	462

4 Description systématique des vaisseaux et des nerfs

4.1	Artères	464
4.2	Veines	466
4.3	Voies et lymphonœuds	468
4.4	Structure du plexus lombo-sacral	470
4.5	Nerfs du plexus lombal : nerfs ilio-hypogastrique, ilio-inguinal, génito-fémoral et cutané fémoral latéral	472
4.6	Nerfs obturateur et fémoral	474
4.7	Nerf glutéal supérieur, nerf glutéal inférieur et nerf cutané fémoral postérieur	476
4.8	Nerfs du plexus sacral : nerf ischiatique (vue générale et territoire d'innervation sensitive)	478
4.9	Nerf ischiatique (trajet et territoire d'innervation motrice)	480
4.10	Nerf pudendal et nerf coccygien	482

Annexes

5 Topographie des vaisseaux et des nerfs

- 5.1 Reliefs superficiels et voies vasculo-nerveuses épifasciales :
 - vue antérieure484
 - vue postérieure486
- 5.2 Face antérieure de la cuisse (région fémorale antérieure avec le trigone fémoral).....488
- 5.3 Vascularisation artérielle de la cuisse490
- 5.4 Région fessière (région glutéale) :
 - vue d'ensemble des vaisseaux et des nerfs492
 - foramens ischiatiques et n. ischiatique494
- 5.5 La fosse ischio-anale.....496
- 5.6 Le canal pudendal et la région périnéale (région uro-génitale et région anale)498
- 5.7 Face postérieure de la cuisse (région fémorale postérieure) et du genou (région postérieure du genou)500
- 5.8 Face postérieure de la jambe (région crurale postérieure) et région médiale de la cheville (région rétro-malléolaire médiale)502
- 5.9 Plante du pied504
- 5.10 Face antérieure de la jambe et dos du pied :
 - innervation cutanée506
- 5.11 Artères du dos du pied508

Bibliographie513

Index515