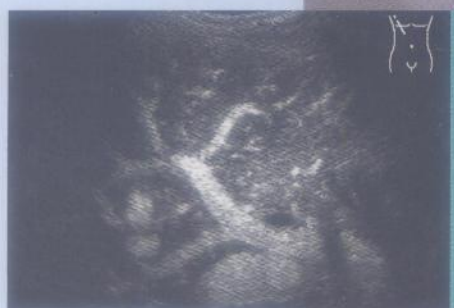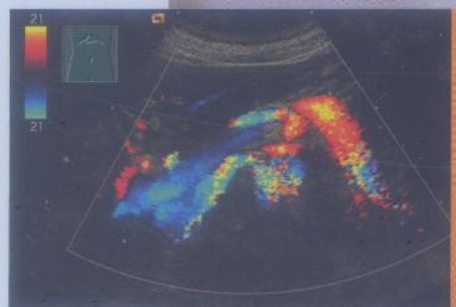

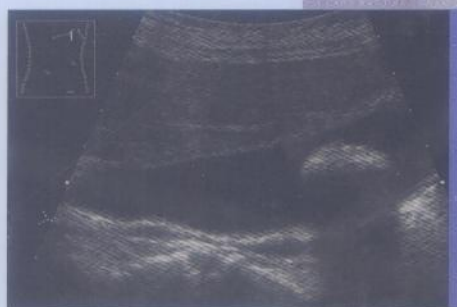
PRÉCIS d'échographie

G. SCHMIDT



MALOINE

MD 934 / 1

34289
②



Précis d'échographie

Coordination Günter Schmidt

Préface de G. Rettenmaier

Avec la participation de :

D. Becker

B. Beuscher-Willems

L. Brüggemann

C. Görg

K. Görg

Ch. Jakobeit

G. van Kaick

C. Martin

G. Schmidt

W. B. Schwerk

J. Stein

H. Wimmer

Traduction : C. Prudhomme

1 195 illustrations

46 tableaux

MALOINE

27, RUE DE L'ÉCOLE-DE-MÉDECINE – 75006 PARIS

2007

TABLE DES MATIÈRES

I INTRODUCTION ET COURS DE BASE

1 DIRECTIVES DE L'ASSOCIATION FÉDÉRALE DES MÉDECINS CONVENTIONNÉS (KBV) ET RECOMMANDATIONS DE LA SOCIÉTÉ ALLEMANDE D'ÉCHOGRAPHIE (DEGUM) POUR LA QUALIFICATION EN ÉCHOGRAPHIE

Pour l'élaboration du cursus d'échographie.....	3
Directives de la KBV du 01.04.93.....	4
Directives pour la réalisation et la documentation d'un examen échographique.....	6
- Documentation des 400 examens exigés à la fin de la formation.....	6
- Documentation des 40 examens exigés dans le cadre de la demande de validation par l'association des médecins conventionnés.....	7
- Directives pour la documentation iconographique et écrite dans la pratique conventionnelle.....	8
Exigences de qualité de la DEGUM.....	8
Recommandations spécifiques pour les responsables des formations et des séminaires.....	8
Perspectives de développement des cursus de formation en échographie.....	9

2 BASES PHYSIQUES ET TECHNIQUES

Bases physiques.....	10
- Principe impulsion-écho.....	10
- Effet Doppler.....	11
- Caractéristiques de la propagation des ondes acoustiques.....	12
Bases techniques.....	12
- Représentation du signal et reconstruction de l'image.....	12
- Types de sondes.....	14
- Influence du signal.....	14
- Transformation du signal.....	15
- Transformation numérique de l'image.....	15

3 RÉGLAGE DE L'ÉCHOGRAPHE

- Réglage du moniteur.....	17
- Réglage de base de l'échographe.....	17

4 ARTEFACTS ACOUSTIQUES

Ombre acoustique.....	18
Renforcement postérieur.....	18
Bruit d'interférence (synonyme : échos diffusés).....	19
Réverbération (synonymes : échos multiples, échos de répétition).....	19
Ombres latérales ou de bord (synonyme : phénomène de réflexion oblique, cônes d'ombre des parois latérales).....	21
Artefacts d'épaisseur de couche.....	21
Image en miroir.....	22
Artefact en arc.....	22

5 TECHNIQUE D'EXAMEN ÉCHOGRAPHIQUE ET PLANS DE COUPE

Technique d'examen.....	24
- Conditions d'examen.....	24
- Déroulement de l'examen.....	24
Plans de coupe.....	24

6 DOCUMENTATION

7 VAISSEAUX INTRA-ABDOMINAUX ET RÉTROPÉRITONÉAUX

Système vasculaire artériel.....	35
- Aorte abdominale : anatomie et topographie.....	35
- Branches pariétales et viscérales de l'aorte.....	36
Système vasculaire veineux : veine cave inférieure et ses affluents.....	41
- Veine cave inférieure.....	41
- Affluents de la veine cave inférieure.....	42
Système vasculaire veineux : veine porte et ses affluents.....	43
- Veine porte.....	43
- Confluent veineux et affluents veineux.....	44

8 ÉCHOGRAPHIE DE LA VÉSICULE ET DES VOIES BILIAIRES, LITHIASES BILIAIRES

Vésicule biliaire normale, malformations, variantes anatomiques, états fonctionnels.....	48
- Topographie et examen échographique.....	48
- Taille.....	48
- Structure.....	49
- Formes et variantes de forme.....	50
- Malformations.....	50
- États fonctionnels.....	53

Sédiments et lithiasés vésiculaires.....	53
- Formations de cristaux et formes de sédiment.....	53
- Lithiasés biliaires.....	55

Échographie des voies biliaires, lithiasés cholédociennes.....	60
- Topographie et anatomie échographique.....	60
- Lithiasés de la voie biliaire principale.....	62

9 ÉCHOGRAPHIE DU FOIE NORMAL, HÉPATOPATHIES CHRONIQUES

Structure du foie et examen échographique.....	65
- Structure anatomique.....	65
- Structure tissulaire fine, vaisseaux.....	65
- Examen échographique.....	67
- Structure du foie.....	68
- Forme et contour.....	69
- Taille du foie.....	70

Hépatopathies chroniques.....	70
- Maladies de surcharge.....	70
- Hépatopathies inflammatoires.....	72
- Cirrhose hépatique.....	74
- Signes directs de cirrhose hépatique.....	74
- Signes indirects de cirrhose hépatique.....	77

10 ÉCHOGRAPHIE DU PANCRÉAS NORMAL, PANCRÉATITE AIGÜE

Pancréas normal : topographie, anatomie échographique et technique d'examen.....	80
- Morphologie organique.....	80
- Position.....	80
- Forme.....	81
- Taille.....	81
- Structure échographique.....	82
- Consistance.....	83
- Voie excrétrice.....	83

- Déroulement de l'examen.....	84
- Aides à l'examen.....	85
Pancréatite aiguë.....	87
- Formes d'évolution.....	87
- Diagnostique échographique - Altérations organiques.....	88
- Signes associés et complications.....	89

11 ANATOMIE RÉNALE ÉCHOGRAPHIQUE ET MALFORMATIONS RÉNALES

Topographie des reins : structure fine et anatomie rénale échographique.....	95
- Topographie.....	95
- Structure fine.....	96
- Anatomie rénale échographique.....	96
- Structure et forme du rein.....	100
- Surface rénale.....	100

Malformations rénales.....	101
- Anomalies du nombre et de la position.....	101
- Hydronéphroses et dilatation urétérale.....	103
- Kystes rénaux et reins polykystiques.....	103

12 ÉCHOGRAPHIE DE LA RATE

Technique d'examen.....	109
Splénomégalie.....	109
Lésions spléniques parenchymateuses focales et diffuses.....	109
- Lésions spléniques malignes.....	110
- Lésions spléniques bénignes.....	111

13 ÉCHOGRAPHIE DES GANGLIONS LYMPHATIQUES

Structure fine et anatomie échographique.....	117
- Structure fine.....	117
- Anatomie échographique.....	117
Ganglions lymphatiques inflammatoires.....	117
- Ganglions périphériques.....	117
- Ganglions infradiaphragmatiques.....	118
Métastases ganglionnaires.....	119
- Forme et structure.....	119
- Position.....	120
Lymphome malin.....	123
- Forme et structure.....	123
- Position.....	123
Diagnostic différentiel.....	124

II COURS SPÉCIALISÉ

14 MODIFICATIONS PATHOLOGIQUES DU SYSTÈME VASCULAIRE ARTÉRIEL ET VEINEUX

Aorte et artères.....	131
- Artériosclérose de l'aorte.....	131
- Maladies des artères.....	138
Veines.....	142
- Veines intra-abdominales.....	142
- Veines des membres.....	144

15 PATHOLOGIES INFLAMMATOIRES ET TUMORALES DE LA VÉSICULE ET DES VOIES BILIAIRES

Pathologies inflammatoires de la vésicule biliaire.....	151
- Inflammations aiguës de la vésicule biliaire.....	151
- Cholécystite chronique.....	154
Tumeurs de la vésicule biliaire.....	157
- Tumeurs bénignes.....	157
- Tumeurs malignes.....	159
- Diagnostic différentiel d'un épaissement de la paroi vésiculaire.....	161
Pathologies des voies biliaires.....	162
- Cholestase intrahépatique sans obstruction.....	162
- Cholestase intrahépatique avec obstruction.....	162
- Cholestase extrahépatique.....	164

16 LÉSIONS HÉPATIQUES FOCALES

Lésions hépatiques focales non néoplasiques.....	168
- Malformations.....	168
- Répartition focale de la stéatose.....	169
- Infections, infiltrats inflammatoires.....	171
- Stades tardifs de l'inflammation, traumatismes et interventions chirurgicales.....	174
- Pseudo-tumeurs.....	175
Lésions hépatiques focales néoplasiques.....	176
- Tumeurs bénignes.....	176
- Néoplasies malignes.....	181

17 HYPERTENSION PORTALE

Bloc intrahépatique (cirrhose hépatique).....	186
- Dilatation de la veine porte.....	186
- Circulation collatérale portosystémique.....	188
- Splénomégalie.....	190
- Ascite.....	190
Bloc préhépatique (thrombose portale).....	192
Bloc post-hépatique (syndrome de Budd-Chiari, maladie veino-occlusive hépatique).....	194

18 NÉPHROPATHIES AIGÜES ET CHRONIQUES

Altérations diffuses du parenchyme rénal.....	196
- Maladies aiguës.....	197
- Maladies chroniques.....	199
Altérations circonscrites du parenchyme rénal.....	203
- Lésions anéchogènes.....	203
- Lésions hypoéchogènes.....	204
- Lésions isoéchogènes.....	205
- Lésions hyperéchogènes.....	207
Anomalies du sinus/bassinnet rénal.....	210
- Lésions anéchogènes.....	211
- Lésions hypoéchogènes.....	211
- Lésions isoéchogènes.....	212
- Anomalies pyéliquies échogènes.....	213
Diagnostic différentiel d'anomalies hypoéchogènes du sinus/du bassinnet rénal.....	214

19 ORGANES UROGÉNITAUX

Voies urinaires excrétrices.....	218
- Bassinet et uretère.....	218
- Vessie.....	226
Organes génitaux masculins.....	231
- Vésicules séminales et prostate.....	231
- Pénis et testicules.....	233
Organes génitaux de la femme.....	235
- Utérus et vagin.....	235
- Ovaire.....	238

III COURS DE PERFECTIONNEMENT

20 ÉCHOGRAPHIE DE LA GLANDE THYROÏDE

Topographie et anatomie échographique.....	245
- Topographie.....	245
- Anatomie échographique, technique d'examen.....	246
Pathologies thyroïdiennes et modifications pathologiques.....	248
- Goitre avec altération structurelle diffuse.....	248
- Goitre avec altération nodulaire.....	248
- Adénomes thyroïdiens.....	248
- Hyperthyroïdie.....	251
- Goitre nodulaire/adénome avec altérations régressives.....	251
- Pathologies inflammatoires/immunologiques de la thyroïde.....	253
- Tumeurs bénignes de la thyroïde.....	255
- Tumeurs malignes de la thyroïde.....	256

21 ÉCHOGRAPHIE DU TUBE DIGESTIF

Échographie de l'estomac normal et pathologique.....	260
- Anatomie échographique.....	260
- Procédure d'examen.....	262
- Troubles fonctionnels et altérations pariétales.....	262
Échographie de l'intestin grêle.....	267
- Troubles fonctionnels, maladies intestinales inflammatoires.....	268
- Tumeurs de l'intestin grêle.....	272
Échographie du côlon.....	274
- Maladies coliques fonctionnelles et inflammatoires.....	274
- Pathologies coliques tumorales.....	280

22 ÉCHOGRAPHIE DE LA PLÈVRE ET DES POUMONS

Plèvre.....	284
- Technique.....	284
- Processus expansifs pleuraux.....	284
Poumons.....	287
- Altérations pulmonaires anormales.....	287

23 PANCRÉATITE CHRONIQUE ET TUMEURS PANCRÉATIQUES

Pancréatite chronique.....	291
- Physiopathologie et clinique.....	291
- Critères échographiques.....	291
- Formes de la pancréatite chronique.....	295
- Complications.....	298
Tumeurs pancréatiques.....	300
- Types de tumeur et morphologie tumorale.....	300

- Conséquences du processus tumoral, complications.....	303
- Diagnostic différentiel.....	304

24 ÉCHOGRAPHIE DES GLANDES SURRÉNALES AINSI QUE DE L'ESPACE PARA- ET PÉRIRÉNAL

Glandes surrénales.....	307
- Anatomie échographique, procédure d'examen.....	307
- Modifications surrénaliennes pathologiques.....	308
Espace péri- et pararéнал.....	311
- Espace périal.....	311
- Modifications pararénales.....	313

25 ÉCHOGRAPHIE DOPPLER COULEUR

Principe du Doppler couleur.....	314
- Réglage de l'appareil.....	314
- Index de résistance, index de pulsatilité.....	315
- Artefacts de couleur.....	316
Utilisation.....	317
- Système vasculaire artériel et veineux.....	317
- Rate.....	325
- Reins et voies urinaires excrétrices.....	325
- Ganglions lymphatiques.....	328
- Foie.....	328
- Hypertension portale.....	331
- Vésicule biliaire.....	331
- Pancréas.....	331
- Glande thyroïde.....	332
- Tube digestif.....	337
- Organes thoraciques.....	337
- Vasculatisation tumorale.....	340

26 ÉCHOGRAPHIE AVEC RENFORCEMENT DE SIGNAL (« ÉCHOGRAPHIE AVEC PRODUIT DE CONTRASTE ») – EXEMPLE DES PROCESSUS EXPANSIFS HÉPATIQUES

Technique et développement.....	342
- Principe.....	342
- Exploration du foie.....	343
Mise en œuvre.....	344
- Détection des tumeurs du foie.....	344
- Caractérisation des tumeurs du foie.....	346
Caractérisation des processus expansifs hépatiques les plus fréquents au moyen de l'échographie dynamique avec produit de contraste.....	346
- Processus expansifs bénins du foie.....	347
- Processus expansifs malins du foie.....	348

27 ÉCHOGRAPHIE INTERVENTIONNELLE – PONCTIONS ABDOMINALES DIAGNOSTIQUES ET THÉRAPEUTIQUES

Ponctions diagnostiques à l'aiguille dirigées sous échographie.....	351
– Technique.....	351
– Indications et résultats.....	352
Ponctions et drainages thérapeutiques dirigés sous échographie.....	353
– Technique.....	353
– Indications et résultats.....	354

28 ANALYSE ÉCHOGRAPHIQUE DES LITHIASES BILIAIRES ET LITHOTRITIE EXTRACORPORELLE

Critères de choix de la lithotritie extracorporelle et réalisation.....	356
– Critères d'inclusion pour la lithotritie extracorporelle.....	356
– Différenciation échographique des lithiases.....	356
– Destruction lithiasique guidée par échographie.....	356
– Évaluation de l'effet de fragmentation.....	357
Contrôles à long terme.....	358
Lésions et complications lors de la lithotritie.....	359

29 LITHOTRITIE EXTRACORPORELLE DE LITHIASES PANCRÉATIQUES GUIDÉE PAR ÉCHOGRAPHIE

Critères de choix pour une lithotritie extracorporelle et réalisation.....	361
– Critères d'inclusion pour la lithotritie extracorporelle.....	361
– Échographie avant la lithotritie extracorporelle.....	361
– Destruction lithiasique guidée sous échographie.....	361
– Évaluation de l'effet de fragmentation.....	362
Extraction lithiasique et contrôle à long terme après lithotritie extracorporelle efficace.....	363
Lésions et complications liées à la lithotritie extracorporelle.....	364

BIBLIOGRAPHIE	365
----------------------------	-----

INDEX	367
--------------------	-----

Précis d'échographie – Le compagnon parfait pour toutes les phases d'apprentissage

LE CONCEPT DE LA FORMATION

- Apprentissage **progressif, par étapes** : idéal **pour le débutant** sans connaissances préalables et **pour le praticien** souhaitant s'appuyer sur un ouvrage de référence.
- **En complète conformité avec les recommandations** de la Société allemande d'échographie et de l'Association fédérale des médecins conventionnés.
- Des développements particulièrement complets sur l'échographie du tube digestif, sur l'échographie duplex couleur et sur l'échographie avec produit de contraste.

LES ILLUSTRATIONS

- L'ensemble des organes : plans de coupe, artéfacts, échographies de l'abdomen, de la thyroïde, des poumons, des ganglions lymphatiques.
- Images issues des échographes **de toute dernière génération**.
- **Légendes détaillées** : pour mieux repérer ce qui doit être visualisé.
- **Schémas et montages photo** pour détailler les techniques d'examen.

UNE APPROCHE DIDACTIQUE

- Un **résumé** est proposé à chaque début de chapitre, suivi d'une **synthèse** en fin de chapitre.
- Des encadrés résument les « **signes échographiques** » **par organe et par pathologie**.
- Les plans de coupe et mesures échographiques sont rappelés sur les pages intérieures de la couverture.