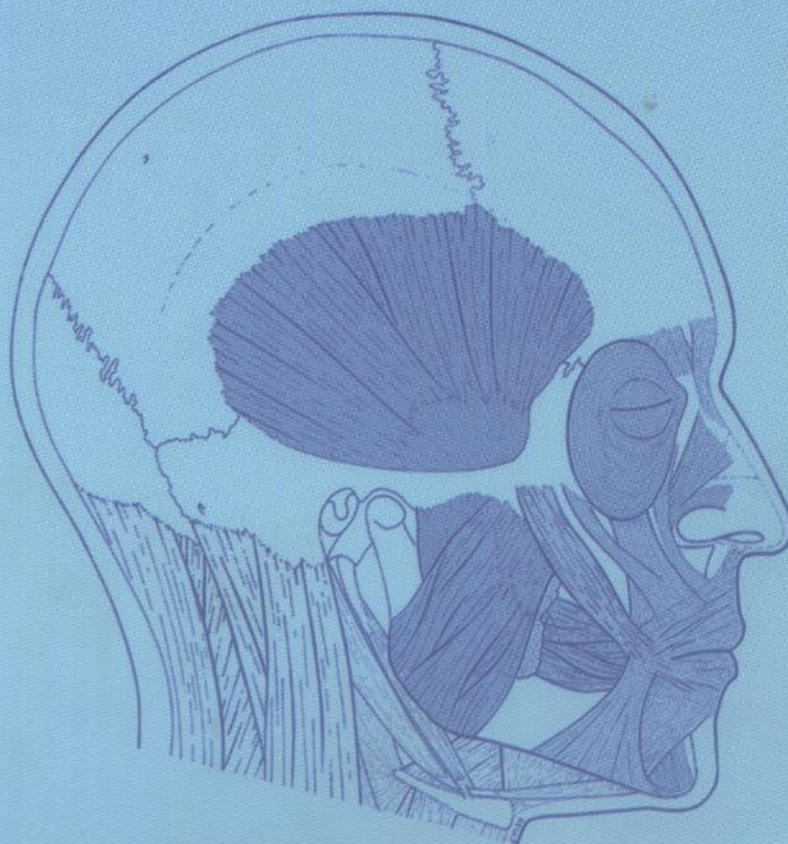


Claude Maillot, Jean-Luc Kahn

Tête et cou

anatomie topographique



Springer

M D 855

Claude Maillot et Jean-Luc Kahn

Claude Maillot et Jean-Luc Kahn
Institut d'Anatomie Normale
Faculté de médecine
4 rue Kirschleger
67082 Strasbourg cedex

046899
①

Remerciements

Nous tenons à exprimer toute notre reconnaissance
à notre collègue P. Bourjat, professeur de radiologie
Il nous a fourni les clichés destinés à illustrer
nous a guidés dans leur utilisation.
Notre reconnaissance s'adresse également
à Mme F. Dérler-Wolff pour son aide
dans la réalisation de notre manuscrit.
Nos remerciements s'adressent enfin
à Mme Stéphanie van Duin, pour la confiance qu'elle nous
a témoignée en acceptant de publier cet ouvrage.



Tête et cou

Anatomie topographique

ISBN : 2-287-40208-X

© Springer-Verlag France, Paris, 2004

Imprimé en France

Springer-Verlag France est membre du groupe BertelsmannSpringer Science +

Business Media GmbH

Cet ouvrage est soumis au copyright. Tous droits réservés, notamment la reproduction et la représentation la traduction, la réimpression, l'ex-
posé, la reproduction des illustrations et des tableaux, la transmission par voie d'enregistrement sonore ou visuel, la reproduction par micro-
film ou tout autre moyen ainsi que la conservation des bandes de données. La loi française sur le copyright du 9 septembre 1965 dans la ver-
sion en vigueur n'autorise une reproduction intégrale ou partielle que dans certains cas, et en principe moyennant le paiement des droits. Toute
représentation, reproduction, conservation ou conservation dans une bande de données par quelque procédé que ce soit est sanctionnée par la
loi pénale sur le copyright.
L'utilisation dans cet ouvrage de désignations, dénominations commerciales, marques de fabrique, etc. même sans spécification ne signifie pas
que ces termes soient libres de la législation sur les marques de fabrique et la protection des marques et qu'ils puissent être utilisés par chacun.
La maison d'édition décline toute responsabilité quant à l'exactitude des indications de dosage et des modes d'emploi. Lors de leur usage, il
incombe à l'usager de vérifier les informations données par comparaison à la littérature existante.



Springer

Manuscrite de couverture : Nadia Oudane

Sommaire

Région superficielle de la face	
I- Anatomie	11
Région orbitaire	
I- Anatomie	27
II- IRM	45
Oreille externe	53
Fosse infra-temporale	
I- Anatomie	61
II- IRM	75
Cavités nasales	
I- Anatomie	83
II- TDM	91
Pharynx et région supra-hyoïdienne	
I- Anatomie	97
II- IRM	121
Larynx et glande thyroïde	
I- Anatomie	125
II- IRM	139
Région cervicale antérieure	
I- Anatomie	145
Région cervicale latérale	
I- Anatomie	157
Région de la nuque	
I- Anatomie	169
II- IRM	179
Innervation sensitive de la tête et du cou	187
Coupes de la tête et du cou	193
Index	217

Claude Maillot, Jean-Luc Kahn

Tête et cou

anatomie topographique

De fait de la complexité de leur morphologie, la face et le cou nécessitent une approche en premier lieu globale et synthétique ; puis dans un second temps, on s'intéressera aux différentes régions, à leurs limites et à leur contenu. Ces régions s'interpénètrent et se superposent partiellement, comme le soulignent l'étude anatomique plan par plan ainsi que l'imagerie sectionnelle.

L'intégration de ces régions dans leur contexte et l'étude de leurs rapports réciproques permettent une meilleure vision topographique chirurgicale. L'accent a été mis, dans ce livre – aussi bien dans les schémas que dans le texte, volontairement concis – sur les points essentiels indispensables à la formation des futurs médecins.

Vous trouverez, dans cet ouvrage, les grands chapitres concernant la tête, la région superficielle de la face, la fosse infra-temporale et les espaces latéro-pharyngiens, et également les cavités nasales et orale comme la région supra-hyoïdienne. Pour le cou ont été étudiées la nuque et les régions cervicales antérieures et latérales. Un accent particulier a été mis sur la morphologie et les rapports entre les grands axes vasculaires et les éléments nerveux organisés en troncs et en plexus, aussi bien au niveau de la face que de la gorge.

ISBN : 2-287-40208-X



9 782287 402081

<http://www.springer-paris.fr>