


FRANK H. NETTER, MD


# Atlas d'anatomie humaine

5<sup>e</sup> édition

*Traduction de Pierre Kamina*



*F. Netter  
M.D.*



MD 842



047092  
⑥

# Atlas d'anatomie humaine

5<sup>e</sup> Édition

Frank H. Netter, MD



ELSEVIER  
MASSON

## Contenu

### Section 1

## TÊTE ET COU

Anatomie de surface	1
Régions superficielles de la tête et du cou	2-3
Os et ligaments	4-23
Régions superficielles de la face	24-25
Cou	26-34
Région du nez	35-50
Région de la bouche	51-62
Pharynx	63-73
Glande thyroïde et larynx	74-80
Orbite et son contenu	81-91
Oreille	92-98
Méninges et cerveau	99-114
Nerfs crâniens et cervicaux	115-134
Vascularisation cérébrale	135-146
Coupes régionales (IRM, TDM)	147-148

### Section 2

## DOS ET MOELLE SPINALE

Anatomie de surface	149
Os et ligaments	150-156
Moelle spinale	157-167
Muscles et nerfs	168-172
Coupes transversales	173-174

### Section 3

## THORAX

Anatomie de surface	175
Glande mammaire	176-178
Paroi du corps	179-189
Poumons	190-204
Cœur	205-223
Médiastin	224-234
Scanners de la région	235
Coupes transversales	236-239

### Section 4

## ABDOMEN

Anatomie de surface	240
Paroi du corps	241-260
Cavité péritonéale	261-266
Viscères (intestin)	267-276
Viscères (organes accessoires)	277-282
Vascularisation viscérale	283-296
Innervation	297-307
Reins et glandes surrénales	308-322
Coupes transversales	323-330

## Section 5

### PELVIS ET PÉRINÉE

Anatomie de surface	331
Os et ligaments	332-336
Plancher et contenu pelviens	337-347
Vessie	348-351
Utérus, vagin et structures de soutien	352-355
Périnée et organes génitaux chez la femme	356-359
Périnée et organes génitaux chez l'homme	360-367
Homologies des organes génitaux	368-369
Testicule, épидидyme et conduit déférent	370
Rectum	371-376
Scanners de la région	377
Vascularisation	378-388
Innervation	389-397
Coupes transversales anatomiques	398-399

## Section 6

### MEMBRE SUPÉRIEUR

Anatomie de surface	400
Anatomie cutanée	401-405
Épaule et aisselle	406-418
Bras	419-423
Coude et avant-bras	424-439
Poignet et main	440-459
Innervation et vascularisation	460-467
Scanners de la région	468

## Section 7

### MEMBRE INFÉRIEUR

Anatomie de surface	469
Anatomie cutanée	470-473
Hanche et cuisse	474-493
Genou	494-500
Jambe	501-510
Cheville et pied	511-525
Innervation et vascularisation	526-530
Scanners de la région	531

## Section 8

### COUPES TRANSVERSALES ANATOMIQUES

Figures-clés des coupes transversales	532
---------------------------------------	-----

Références

Index

# Atlas d'anatomie humaine

FRANK H. NETTER, MD

L'Atlas d'anatomie de Netter est un livre de référence internationale en raison de ses qualités iconographiques, scientifiques et pédagogiques.

Les quelque **900 magnifiques illustrations**, qui rendent cet ouvrage si attrayant, ne le cèdent en rien à l'**exactitude scientifique**.

La sélection des figures et le choix des couleurs permettent au lecteur de saisir immédiatement l'élément qu'il recherche.

De nombreux clichés d'imagerie moderne (TDM et IRM) et plusieurs schémas d'anatomie de surface permettent d'aborder aisément la sémiologie et la pathologie.

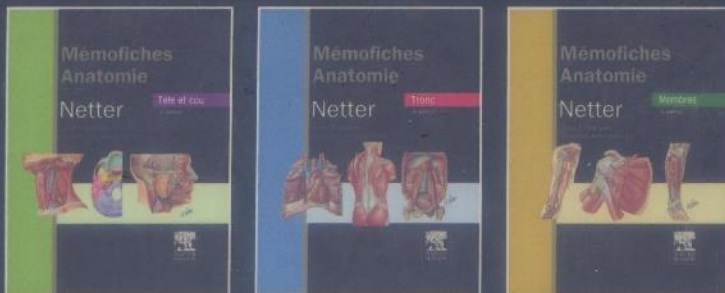
Les légendes, conformes à la terminologie anatomique internationale (*International Anatomical Terminology*), facilitent la compréhension et la mémorisation des termes anatomiques. Des commentaires didactiques viennent parfois éclairer le lecteur sur des points particuliers.

Cette **5<sup>e</sup> édition, entièrement révisée**, s'est enrichie d'une **dizaine de nouvelles planches d'anatomie et d'imagerie et la plupart des planches ont été remaniées, ou reléguées**.

L'ouvrage est divisé en huit sections, qui font chacune le tour complet d'une grande région anatomique.

Le « Netter » mérite vraiment une place de choix dans toute bibliothèque médicale.

## En complément



Retrouvez tous nos ouvrages  
sur [www.elsevier-masson.fr](http://www.elsevier-masson.fr)

Publié dans sa version originale  
sous le titre **Atlas of Human  
Anatomy**.



978-2-294-71297-5



9 782294 712975