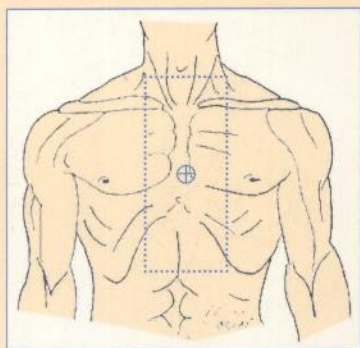
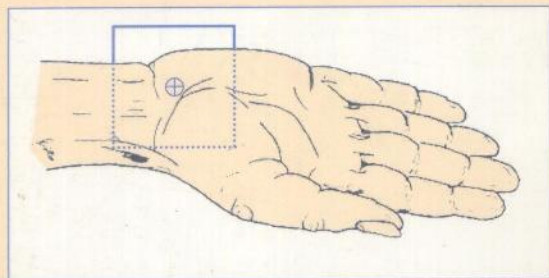


T. B. Möller, E. Reif



ATLAS DES TECHNIQUES RADIOLOGIQUES



MALOINE

Torsten B. Möller

Emil Reif



7D 664

ATLAS DES TECHNIQUES RADIOLOGIQUES

Avec la collaboration de :

Dyan Attwood-Wood, Monika Braun, Beate Hoffmann,
Sabine Figus, Hans Werner Oetjen, Christa Riegler

Traduit de l'anglais par Evelyne DRAY

Conseiller d'édition : J.-F. d'Ivernois

24082 1/1

MALOINE

27, RUE DE L'ÉCOLE DE MÉDECINE - 75006 PARIS

1999

A mon frère Lars

Torsten Möller

A ma sœur Cornelia

Emil Reif

Adresses

Dyan Attwood-Wood
Head MTRA
Institute of Clinical Radiology
Westf. Wilhelm University of Münster
48149 Münster, Germany

Monika Braun
Head MTRA
Department of Radiology
Am Caritas Hospital
66763 Dillingen/Saar, Germany

Beate Hoffmann
Head MTRA
LETTE-MTA-Training Institute
Viktoria-Luise-Platz 6
10777 Berlin, Germany

Sabine Figus
Klinikum Ludwigshafen
MTA Training Institute
Bremerstraße 79
67063 Ludwigshafen, Germany

Torsten B. Möller, M.D.
Department of Radiology
Am Caritas Hospital
66763 Dillingen/Saar, Germany

Hans Werner Oetjen
Head MTRA
Editor, *Radiologie-Assistent*
Am Ring 7
25917 Stadum, Germany

Emil Reif, M.D.
Department of Radiology
Am Caritas Hospital
66763 Dillingen/Saar, Germany

Christa Riegler
Head MTRA
Department of Radiology
Städtisches Krankenhaus
71065 Sindelfingen, Germany

Sommaire

Avant-propos		Rachis lombaire incidence oblique, couché	57
Étude du squelette	1	Rachis lombaire études dynamiques	59
Crâne		Le bassin position de face, AP, debout	61
Les plans de référence	3	Les ailes iliaques incidence de Letournel	63
Crâne incidence de face en PA	5	Le foramen obturé (le trou obturateur)	65
Crâne incidence de profil	7	Articulations sacro-iliaques incidence unilatérale en oblique	67
Sinus de la face incidence en Blondeau	9	Articulations sacro-iliaques incidence de face, AP	69
Sinus de la face en face haute, incidence en nez front (PA)	11	Le sacrum incidence de face, AP	71
Orbites incidence de face en PA	13	Sacrum-coccyx incidence de profil	73
Orbites canaux optiques incidence de Hartmann	15	Membre supérieur	
Le maxillaire inférieur incidence de face en PA	17	Gril costal de face, AP, PA, oblique	75
Le maxillaire inférieur maxillaire défilé	19	Sternum PA (incidence oblique)	79
La symphyse mentonnière incidence de face en PA	21	Sternum incidence de profil	81
La pyramide nasale os propres du nez de profil	23	Articulations acromio-claviculaires, bilatérales incidence de face, AP, les bras en traction	83
L'arcade zygomatique	25	Clavicule de face, AP, en position debout	85
Incidence fronto-sous-occipitale (Worms-Bretton)	27	Clavicule défilée (incidence de Porcher)	87
Aspect comparatif des os pétreux (rochers)	27	Articulations acromio-claviculaire incidence unilatérale de face	89
Base du crâne incidence axiale en Hirtz	31	Scapula (omoplate) de face AP	91
Les os pétreux (rochers) incidence de Schüller	33	Scapula (omoplate) incidence de profil	93
La selle turcique incidence de profil	35	Épaule incidence de face AP	95
		Épaule incidence de face AP	97
		Épaule incidence axiale	101
		Épaule tangentielle	103
		Humérus de face AP	107
Rachis		Humérus de profil	109
Rachis cervical incidence de face, AP	37	Épaule profil trans-thoracique	113
Rachis cervical incidence de face, assis, AP, bouche ouverte	39	Coude incidence de face	115
Rachis cervical incidence de profil en position assise	41	Coude incidence de profil	117
Rachis cervical incidence oblique en position assise	43	Coude incidence rétro-olécrânienne	119
Rachis cervical épreuves dynamiques (en flexion et en extension)	45	Coude incidences de la tête radiale, du processus coronoïde et de l'ulna	121
Charnière cervico-thoracique (cervico-dorsale)	47	Avant-bras incidence de face	123
Rachis thoracique (rachis dorsal) incidence de face, AP	49	Avant-bras incidence de profil	125
Rachis thoracique (dorsal) Incidence de profil	51	Main incidence dorso-palmaire	127
Rachis lombaire incidence de face AP	53	Main incidence oblique	129
Rachis lombaire incidence de profil	55	Poignet face dorso-palmaire	131
		Poignet incidence de profil	133
		Canal carpien	135
		Le scaphoïde 4 incidences	137

Incidence pour dégager le pisiforme	141
Doigts incidence dorso-palmaire	143
Doigts incidence de profil	145
Pouce incidence palmo-dorsale	147
Pouce incidence de profil	149

Membres inférieurs

Hanche incidence de face en AP	151
Hanche incidence de Lauenstein	153
Tête fémorale contour de la tête fémorale incidence de Schneider	155
Hanche incidence axiale	159
Fémur incidence de face	161
Fémur incidence de profil	163
Genou incidence de face	165
Genou incidence de profil	167
Fosse inter-condyloaire (échancrure inter-condylienne) du genou	169
Genou clichés radiographiques forcés de face et de profil	171
Patella (rotule) incidence fémoro-patellaire	173
Jambe incidence de face	175
Jambe incidence de profil	177
Cheville incidence de face	179
Cheville incidence de profil	181
Articulation tibio-tarsienne en varus forcé	183
Incidence du pied dans son ensemble	185
Pied incidence de profil	187
Calcaneus (calcaneum) incidence de profil	189
Calcaneus (calcaneum) incidence rétro-tibiale	191
Avant-pied incidence dorso-plantaire	193
Pied incidence oblique	195
Gros orteil incidence dorso-plantaire	197
Orteil incidence de profil	199

Autres examens sans produit de contraste

Poumons de face en PA	203
Poumons incidence de profil	205
Poumons incidences obliques	207
Abdomen de face en position debout	209
Abdomen face en position couchée	211

Abdomen décubitus latéral gauche	213
Cholécystographie	215
Mammographie	217

Examens avec produit de contraste

Exploration de l'appareil digestif

Tractus (transit) œso-gastro-duodénal	221
Exploration de l'intestin grêle examen en double contraste	225
Colon lavement baryté	227
Urographie intraveineuse	231

Exploration par voie intraveineuse

Urographie intraveineuse	233
Cholécystocholangiographie (séquence d'examen)	235
Galactographie	237

Angiographies

ASD des vaisseaux du cou : injection dans la veine centrale	239
ASD des vaisseaux du cou par voie intra-artérielle	241
Artériographie des membres inférieurs et du pelvis	245
Phlébographie des membres inférieurs	249

Les plans de référence au scanner

Tomodensitométrie

Scanner de la tête	253
Scanner du cou	255
Scanner du thorax	257
Scanner de l'abdomen (partie haute)	259
Scanner de l'abdomen	261
Scanner du pelvis	263
Scanner du rachis cervical	265
Scanner du rachis lombaire	267

Glossaire	269
-----------	-----

Bibliographie	271
---------------	-----

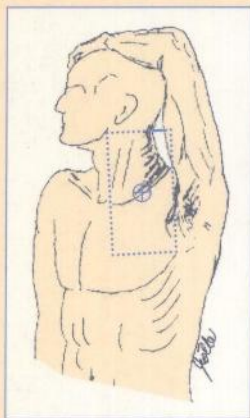
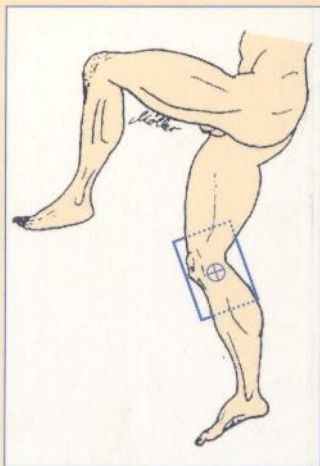
Index	272
-------	-----

La réalisation correcte d'exams radiologiques est la base d'un diagnostic précis. Une mauvaise incidence ou un film mal exposé peuvent donner de faux résultats.

Cet ouvrage s'adresse aux techniciens en radiologie et

aux médecins radiologues. Il explique non seulement comment placer le patient, mais également comment obtenir un bon cliché permettant la

meilleure interprétation possible. L'ensemble des informations, critères de réussite, « trucs et astuces » s'ajoutent et rendent cette



ATLAS TECHN. RA401314

02/009

73668

080402

0001

1
8
0
2

I.S.B.N. : 2-224-02576-9



9 782224 025762