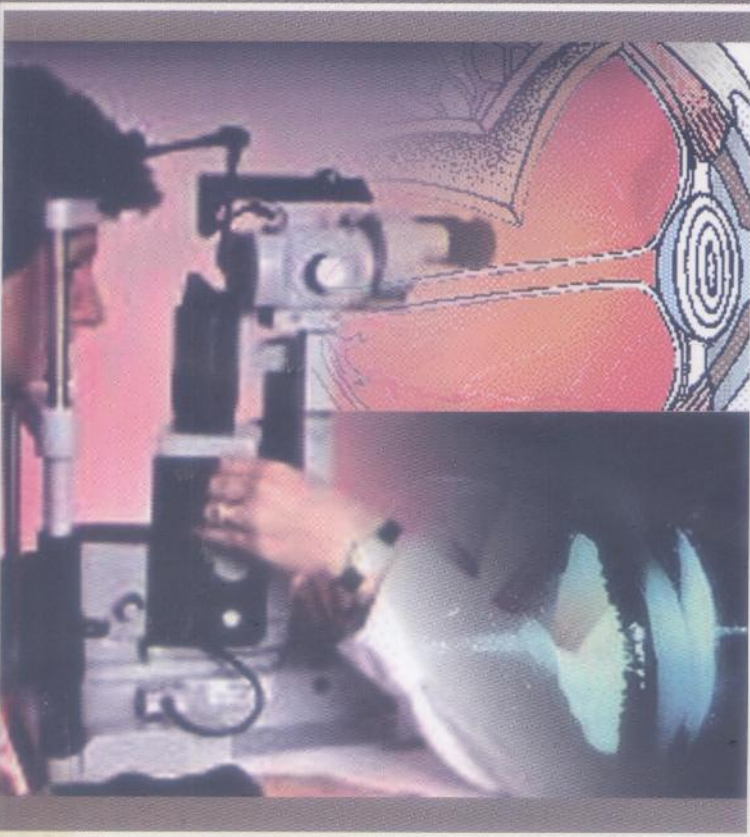


Pr. L. CHACHOUA

# OPHTALMOLOGIE

## S6 CLINIQUE



Office des Publications Universitaires

Pr. L. CHACHOUA

TABLE DES MATIERES

39353

5

MD630



Structure de l'appareil visuel	1
La vision des couleurs	11
La vision du relief	22
Les déficiences oculaires	28
Les maladies oculaires	38
Les manifestations oculaires des maladies générales	48
Le champ de vision et les bases brutailes de la vision	64
La structure de l'appareil visuel	74
Les troubles de la motricité oculaire	81
Les troubles de la réfraction	88
	94
	100

# OPHTALMOLOGIE

## S6 CLINIQUE

5<sup>ème</sup> Edition



OFFICE DES PUBLICATIONS UNIVERSITAIRES

1, Place centrale de Ben-Aknoun (Alger)

## TABLE DES MATIERES

<u>CHAPITRES</u>	<u>PAGE</u>
Anatomie de l'appareil visuel .....	1
Œil rouge non douloureux.....	11
Œil rouge douloureux.....	22
Les traumatismes oculaires.....	28
Les glaucomes.....	38
Les manifestations oculaires des maladies générales.....	48
Causes de cécité et baisse brutale de la vision.....	64
Les tumeurs de l'appareil visuel.....	74
Les troubles de la motilité oculaire.....	81
Les vices de réfraction.....	88
Le trachome.....	94
Thérapeutique oculaire.....	100

### 1.1. Les parois :

Elles se distinguent en parois supérieure, inférieure, interne et externe.

#### 1.1.1. Paroi supérieure ou voûte croixaire : Elle est formée par :

- en avant par la lame horizontale du frontal,
- en arrière par la petite aile du sphénoïde.

#### 1.1.2. Paroi inférieure ou plancher : Elle est constituée :

- en avant et en dedans par la face orbitaire de l'apophyse du maxillaire supérieur,
- en avant et en dehors par la face interne de l'apophyse orbitaire de l'os malaire,
- en arrière le versant supérieur de la surface non articulaire de l'apophyse orbitaire du pétaïn.

#### 1.1.3. Paroi interne :

Elle est formée par la branche montante du maxillaire supérieur, l'os unguis, l'os planum de l'éthmoïde et la partie antérieure de la face interne du corps sphénoïde.