


COURS + QCM



PAES

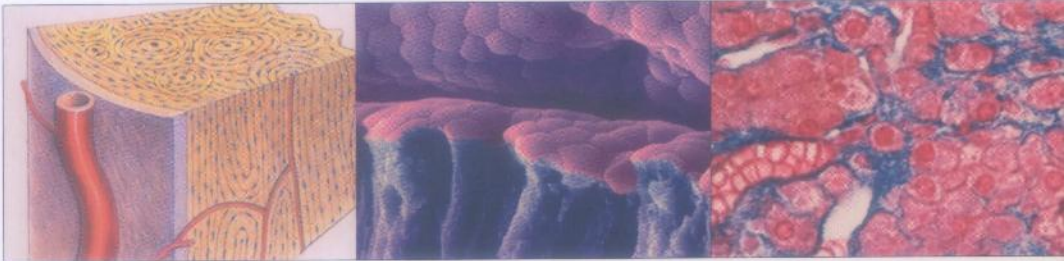
1^{re} ANNÉE DES ÉTUDES DE SANTÉ

Histologie

Les tissus

**POUR
PRÉPARER
UE 2**

J. Poirier
M. Catala
J.-m. André
R. Gherardi
J.-F. Bernaudin



Histologie

Les tissus

MD 610

048146
(3)



J. Poirier

Professeur d'histologie-embryologie-cytogénétique
au Groupe hospitalier Pitié-Salpêtrière
(Paris VII)

M. Catala

Professeur d'histologie-embryologie-cytogénétique
au Groupe hospitalier Pitié-Salpêtrière
(Paris VII)

J.-M. André

Assitant d'histologie-embryologie-cytogénétique
au Groupe hospitalier Pitié-Salpêtrière
(Paris VII)

R. Gherardi

Professeur d'histologie-embryologie-cytogénétique
au CHU Henri-Mondor,
(Paris XII)

J.-F. Bernaudin

Professeur d'histologie-embryologie-cytogénétique
au CHU Saint-Antoine
(Paris VI).

3^e édition

MASSON


Table des matières

AVANT-PROPOS À LA TROISIÈME ÉDITION	IX
AVANT-PROPOS À LA PREMIÈRE ÉDITION	XI
LISTE DES ABRÉVIATIONS.....	XIII
1. LE CONCEPT DE TISSU	1
La différenciation cellulaire	1
Quelques exemples de différenciations cellulaires morphologiquement évidentes.....	2
Reconnaissance de la différenciation cellulaire par la mise en évidence de la nature biochimique d'un constituant.....	2
Marqueurs de lignage et spécificité.....	2
Les cellules souches	3
Les cellules souches issues de tissus embryonnaires	3
Les cellules souches des organismes adultes.....	4
Définition des tissus	4
Association territoriale.....	5
Association fonctionnelle.....	5
Association biologique	5
Les quatre grandes familles de tissus	5
On peut reconnaître 4 grandes familles de tissus.....	5
Les organes comprennent plusieurs variétés de tissus.....	5
Trois remarques importantes	5
Quelques mots à expliciter	5
L'origine embryologique des tissus n'est pas univoque	8
Les acquisitions de la biologie moléculaire tendent à atténuer les démarcations classiques entre les différents tissus	8
2. LES ÉPITHÉLIUMS DE REVÊTEMENT	11
Microscopie optique (MO)	11
La polarisation des épithéliums de revêtement.....	12
Classification morphologique des épithéliums de revêtement.....	12
Colonisation des épithéliums par des cellules venues d'ailleurs.....	22
Absence de capillaires sanguins dans les épithéliums	22
Innervation des épithéliums.....	22
Microscopie électronique (ME)	22
Les dispositifs de jonction	22
Les différenciations cellulaires	23
Caractérisations moléculaires <i>in situ</i>	28
Les dispositifs de jonction	28
Les molécules d'adhérence	29
Les cytokératines	30

Les uroplakines.....	31
Les mucus.....	31
Un exemple : différencier les cellules endothéliales des capillaires lymphatiques de celles des capillaires sanguins.....	31
Données histophysiologiques	32
Le rôle de barrière.....	32
Le rôle d'échanges.....	32
Le rôle de mouvement.....	34
Le rôle de réception sensorielle.....	34
Les épithéliums de revêtement, cibles hormonales.....	34
Cicatrisation, réparation des épithéliums de revêtement.....	34
Le cas unique du cristallin	34
3. LES ÉPITHÉLIUMS GLANDULAIRES	42
Microscopie optique (MO)	43
Glandes endocrines, glandes exocrines, glandes amphicrines.....	43
Épithéliums glandulaires, glandes macroscopiques, glandes microscopiques.....	49
Cellules glandulaires au sein d'épithéliums de revêtement	50
Microscopie électronique (ME)	51
Cellules sécrétrices de protéines	51
Cellules sécrétrices de stéroïdes.....	51
Cellules sécrétrices d'amines biogènes.....	53
Caractérisations moléculaires <i>in situ</i>	53
Principales données cytophysiologiques	54
Le cycle sécrétoire	54
Les mécanismes moléculaires de l'exocytose	54
Synthèse et sécrétion des protéines.....	55
Synthèse et sécrétion des stéroïdes.....	55
Synthèse et sécrétion des amines biogènes.....	55
Molécules et voies de signalisation	55
4. LE TISSU CONJONCTIF	63
Microscopie optique (MO)	63
Les 3 composantes traditionnelles du tissu conjonctif.....	63
La classification morphologique des tissus conjonctifs.....	64
Microscopie électronique (ME)	67
Le fibroblaste.....	67
Les fibres.....	68
Un cas particulier : le stroma de la cornée.....	68
La membrane basale (MB).....	68
Caractérisations moléculaires <i>in situ</i>	69
Immunocytochimie des cellules	69
Les principales macromolécules de la MEC.....	69
Relations entre cellules et MEC.....	69
Données histophysiologiques	70
Les principaux rôles du tissu conjonctif lâche.....	70
Quelques différenciations particulières des fibroblastes	71
La fonction du tissu érectile : l'érection.....	71
Le remodelage tissulaire et les métalloprotéinases matricielles.....	72
5. LE TISSU ADIPEUX	76
Microscopie optique (MO)	76
Les adipocytes blancs.....	76
Les adipocytes bruns.....	76

Le(s) tissu(s) adipeux.....	77
Microscopie électronique (ME)	78
Caractérisations moléculaires <i>in situ</i>	78
Détection et caractérisation des graisses neutres <i>in situ</i>	78
Les molécules sécrétées par les adipocytes blancs.....	79
Détection de la thermogénine.....	79
Données histophysiologiques	80
Le tissu adipeux blanc, réserve énergétique	80
Le tissu adipeux brun, source de chaleur.....	80
Le cas particulier des adipocytes médullaires.....	81
6. LE CARTILAGE	84
Microscopie optique (MO)	85
Description générale	85
Les cartilages classés selon la nature de leur MEC	86
Les cartilages classés selon la nature du tissu environnant	86
Microscopie électronique (ME)	88
Caractérisations moléculaires <i>in situ</i>	88
La MEC est complexe.....	89
Le concept de chondrone.....	89
Les arcades fibrillaires du cartilage articulaire.....	89
Données histophysiologiques	89
Nutrition du cartilage	89
Réparation du cartilage.....	89
Le cartilage articulaire.....	90
Le cartilage élastique	90
7. LE TISSU OSSEUX	94
Microscopie optique (MO)	94
Organisation élémentaire du tissu osseux.....	95
Les organisations supracellulaires du tissu osseux	95
Microscopie électronique (ME)	96
Les cellules ostéoformatrices	96
Les ostéoclastes.....	98
Caractérisations moléculaires <i>in situ</i>	98
Données histophysiologiques	100
Le remodelage osseux est le fait d'une coopération précise entre les ostéoclastes et les ostéoblastes	100
Capital osseux et perte osseuse	103
L'os peut se réparer spontanément après une fracture.....	103
Les cartilages de conjugaison (ou de croissance)	103
8. LE TISSU MUSCULAIRE	109
Le tissu musculaire strié squelettique	109
Microscopie optique (MO).....	109
Microscopie électronique (ME).....	112
Caractérisations moléculaires <i>in situ</i>	114
Données histophysiologiques.....	116
Le tissu musculaire strié cardiaque	118
Microscopie optique (MO).....	118
Microscopie électronique (ME).....	120
Caractérisations moléculaires <i>in situ</i>	121
Données histophysiologiques	121
Le tissu musculaire lisse	122
Microscopie optique (MO).....	122

Microscopie électronique (ME)	124
Caractérisations moléculaires <i>in situ</i>	124
Données histophysiologiques.....	124
9. LE TISSU NERVEUX	132
Microscopie optique (MO)	133
L'axe de substance grise (SG).....	133
Le canal de l'épendyme.....	137
Les cordons de substance blanche (SB)	137
Le ganglion spinal.....	139
Le nerf périphérique	140
Microscopie électronique (ME)	141
Le neurone.....	141
Les synapses.....	142
La myéline.....	143
Les cellules gliales (ou cellules névrogliales).....	144
Les capillaires sanguins.....	146
La substance grise (SG)	146
La substance blanche (SB)	146
Le nerf périphérique	146
Caractérisations moléculaires <i>in situ</i>	148
Données histophysiologiques	150
Le cytosquelette neuronal.....	150
Le flux axonal	150
Cytophysiolelogie synaptique.....	150
Les conséquences de la section d'un nerf périphérique	152
La plasticité neuronale et synaptique	152
Le non-renouvellement des neurones.....	152
10. LES POPULATIONS CELLULAIRES LIBRES	160
Les cellules du sang	161
Microscopie optique (MO)	161
Microscopie électronique (ME)	165
Caractérisations moléculaires <i>in situ</i>	167
Données histophysiologiques.....	168
Les cellules libres dans les tissus.....	170
Microscopie optique (MO)	170
Microscopie électronique (ME)	174
Caractérisations moléculaires <i>in situ</i>	177
Données histophysiologiques.....	177
RÉPONSES	187
GLOSSAIRE	203
INDEX	213



PAES

1^{re} ANNÉE DES ÉTUDES DE SANTÉ

COURS + QCM

Histologie

Les tissus

L'ouvrage

Pour **préparer l'UE 2** de la première année des études de santé, cet ouvrage apporte les notions indispensables de la morphologie des tissus qui entrent dans la composition des organes.

- 1. Morphologie au microscope optique,
- 2. Morphologie au microscope électronique,
- 3. Caractérisation des molécules in situ par immunocytochimie, mais aussi par hybridation in situ,
- 4. Données fondamentales d'histophysiologie.

Il comporte des QCM, des QROC et des schémas interrogatifs corrigés.

Le public

Les étudiants de la 1^{re} année des études de santé mais aussi les étudiants en sciences de la vie, vétérinaires.

Les auteurs

Jacques Poirier et **Martin Catala** sont professeurs d'histologie-embryologie-cytogénétique au Groupe hospitalier Pitié-Salpêtrière (université Paris-VII).

Romain K. Gherardi et **Jean-François Bernaudin** sont professeurs d'histologie-embryologie-cytogénétique respectivement au CHU Henri-Mondor (université Paris-XII) et au CHU Saint-Antoine (université Paris-VI).

Jean-Michel André est assistant d'histologie-embryologie-cytogénétique au Groupe hospitalier Pitié-Salpêtrière.

