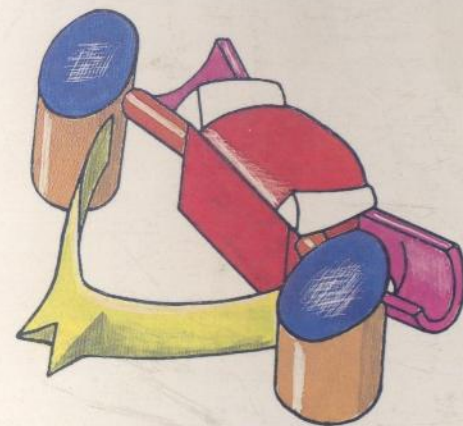
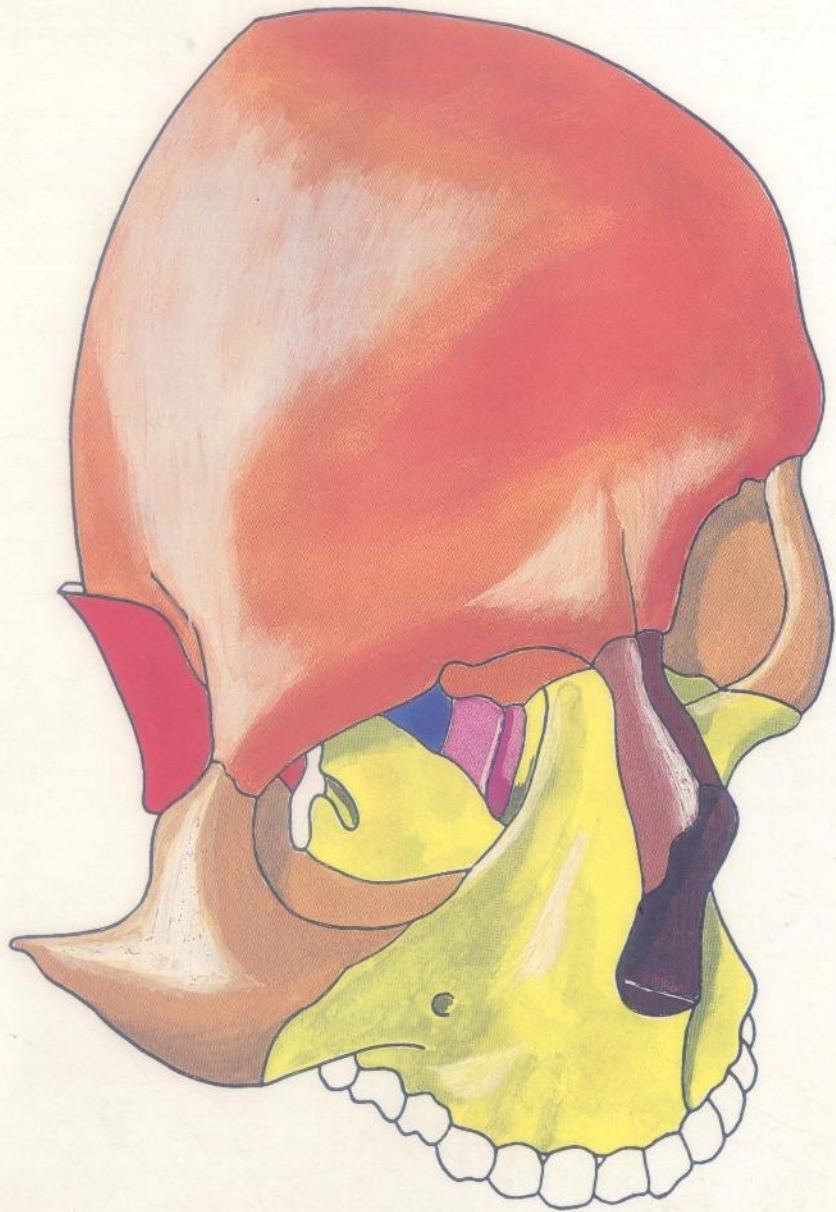


OSTEOLOGIE du RACHIS et du CRANE

J.J. SANTINI



MASSON

MO. 523



Ostéologie du rachis et du crâne

PAR

Jean-Jacques SANTINI

Professeur d'Anatomie
à la Faculté de Médecine de TOURS
Neuro-Chirurgien des Hôpitaux

11059

1
1
1

AVEC LA COLLABORATION DE :

J.M. SCARABIN

Professeur Agrégé d'Anatomie
à la Faculté de Médecine de RENNES
Neuro-Chirurgien des Hôpitaux

S. VELUT

Assistant d'Anatomie
Interne des Hôpitaux de RENNES

2^e tirage



MASSON

Paris Milan Barcelone Bonn
1991

Table des matières

Introduction	8
RACHIS	
embryologie	10. 11
vertèbre fondamentale	12. 13
vertèbres thoraciques	14. 15. 16. 17
vertèbres lombaires	18. 19. 20. 21
vertèbres cervicales moyennes	22. 23. 24. 25
axis	26. 27. 28. 29
atlas	30. 31. 32. 33
articulation crânio-rachidienne	34. 35
sacrum	36. 37
articulation lombo-sacrée - coccyx	38. 39
trou de conjugaison	40. 41
Disque intervertébral	
côtes rudimentaires	

CRANE

embryologie	42. 43
nouveau-né	44. 45. 46. 47
incidence stéréoscopique	48. 49
sphénoïde	50. 51. 52. 53. 54. 55
temporal	56. 57. 58. 59. 60. 61. 62. 63. 64. 65. 66. 67. 68. 69
occipital	70. 71. 72. 73. 74. 75
ethmoïde	76. 77. 78. 79
maxillaire supérieur	80. 81. 82. 83
malaire, unguis, os propre	84. 85
frontal	86. 87. 88. 89. 90. 91
orbite	92. 93
fosse ptérygo-maxillaire	94. 95
fosses nasales	96. 97. 98. 99. 100. 101. 102. 103
maxillaire inférieur, os hyoïde	104. 105
adulte de face	106. 107
adulte de profil	108. 109
base, voute, diploé	110. 111
trous et canaux de la base	112. 113. 114. 115
coupe sagittale	116. 117
sutures et os wormiens	118. 119
ouvrages de référence	120
index alphabétique	121