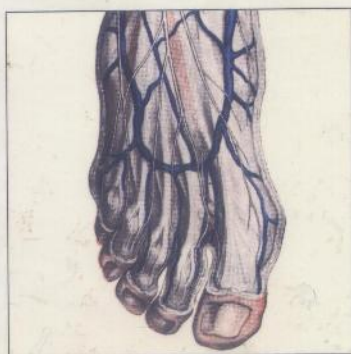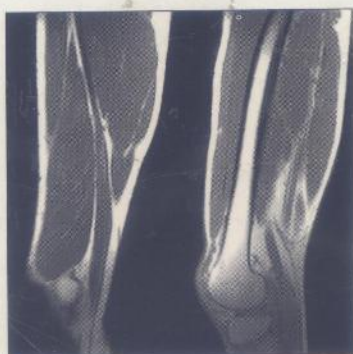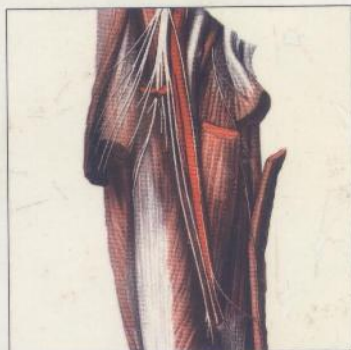


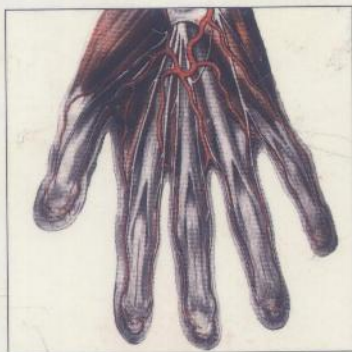Anatomie humaine

TOME 3

MEMBRES

Descriptive, topographique
et fonctionnelle



Henri Rouvière
André Delmas

15^e édition

révisée par Vincent Delmas

 MASSON

INV 26232

(5/5)

H. ROUVIÈRE • A. DELMAS

MD 425 / T3

ANATOMIE HUMAINE



DESCRIPTIVE, TOPOGRAPHIQUE
ET FONCTIONNELLE

TOME III

MEMBRES

QUINZIÈME ÉDITION RÉVISÉE PAR V. DELMAS

Professeur d'anatomie

Faculté de médecine Necker-Enfants Malades

Université René Descartes

 **MASSON**

Table des matières

PRÉFACE À LA 15 ^e ÉDITION	V
PRÉFACE À LA 12 ^e ÉDITION	VII
PRÉFACE À LA 1 ^{re} ÉDITION	IX
NOMINA ANATOMICA	XV

ANATOMIE DES MEMBRES

LES MEMBRES ET LEUR CEINTURE	I
------------------------------------	---

ANATOMIE DESCRIPTIVE DU MEMBRE SUPÉRIEUR

SQUELETTE DU MEMBRE SUPÉRIEUR	3
I. SQUELETTE DE L'ÉPAULE	3
II. SQUELETTE DU BRAS	12
III. OS DE L'AVANT-BRAS	19
IV. OS DE LA MAIN	30
ARTICULATIONS DU MEMBRE SUPÉRIEUR	41
I. ARTICULATIONS DE LA CLAVICULE AVEC LA SCAPULA	41
II. LIGAMENTS PROPRES À LA SCAPULA	45
III. ARTICULATION SCAPULO-HUMÉRALE	46
IV. ARTICULATION DU COUDE	59
V. ARTICULATION RADIO-ULNAIRE DISTALE	71
VI. MEMBRANE INTEROSSEUSE ANTÉBRACHIALE	73
VII. ARTICULATION DU POIGNET OU RADIO-CARPIENNE	75
VIII. ARTICULATIONS DE LA MAIN	79

MUSCLES ET FASCIAS DU MEMBRE SUPÉRIEUR	90
I. MUSCLES DU MEMBRE SUPÉRIEUR	90
II. FASCIAS DU MEMBRE SUPÉRIEUR	148
VAISSEAUX DU MEMBRE SUPÉRIEUR	158
I. ARTÈRES DU MEMBRE SUPÉRIEUR	158
II. VEINES DU MEMBRE SUPÉRIEUR	180
III. LYMPHATIQUES DU MEMBRE SUPÉRIEUR	184
NERFS DU MEMBRE SUPÉRIEUR	187
I. PLEXUS BRACHIAL	187
II. DISTRIBUTION DU PLEXUS BRACHIAL	190

ANATOMIE TOPOGRAPHIQUE DU MEMBRE SUPÉRIEUR

I. ÉPAULE	221
II. BRAS	237
III. COUDE	245
IV. AVANT-BRAS	252
V. POIGNET	261
VI. MAIN	267

ANATOMIE FONCTIONNELLE DU MEMBRE SUPÉRIEUR

MÉCANIQUE ARTICULAIRE	277
I. GÉNÉRALITÉS	277
II. MOUVEMENTS DE LA CEINTURE THORACIQUE	278
III. MOUVEMENTS DU BRAS	282
IV. ANATOMIE FONCTIONNELLE DE LA FLEXION-EXTENSION DU COUDE	291
V. MOUVEMENTS DE LA MAIN	294
VI. MOUVEMENTS DES DOIGTS	304
TERRITOIRES D'INNERVATION FONCTIONNELLE DU MEMBRE SUPÉRIEUR	313
I. BRANCHES COLLATÉRALES	313
II. BRANCHES TERMINALES	314
III. TERRITOIRES PÉRIPHÉRIQUES CORRESPONDANT AUX DIFFÉRENTES RACINES VERTÉBRALES	318

ANATOMIE DESCRIPTIVE DU MEMBRE INFÉRIEUR

SQUELETTE DU MEMBRE INFÉRIEUR	319
I. SQUELETTE DE LA HANCHE	319
II. OS DE LA CUISSE	328
III. OS DE LA JAMBE	338
IV. SQUELETTE DU PIED	348
ARTICULATIONS DU MEMBRE INFÉRIEUR	361
ARTICULATIONS DE LA CEINTURE PELVIENNE	361
II. ARTICULATION DU GENOU	372
III. ARTICULATIONS TIBIO-FIBULAIRES	389
IV. ARTICULATION TALO-CRURALE OU TIBIO-TARSIENNE	391
V. ARTICULATIONS DU PIED	396
MUSCLES ET FASCIAS DU MEMBRE INFÉRIEUR	410
I. MUSCLES DU MEMBRE INFÉRIEUR	410
II. FASCIAS DU MEMBRE INFÉRIEUR	464
VAISSEAUX DU MEMBRE INFÉRIEUR	470
I. ARTÈRES DU MEMBRE INFÉRIEUR	470
II. VEINES DU MEMBRE INFÉRIEUR	489
III. LYMPHATHIQUES DU MEMBRE INFÉRIEUR	495
NERFS DU MEMBRE INFÉRIEUR	498
I. PLEXUS LOMBAL	498
II. PLEXUS SACRAL	508

ANATOMIE TOPOGRAPHIQUE DU MEMBRE INFÉRIEUR

I. HANCHE OU RÉGION COXALE	525
II. CUISSE	546
III. GENOU	558
IV. JAMBE	568
V. RÉGION TALO-CRURALE	577
VI. PIED	584

ANATOMIE FONCTIONNELLE DU MEMBRE INFÉRIEUR

MÉCANIQUE ARTICULAIRE	601
I. ANATOMIE FONCTIONNELLE DE LA CEINTURE PELVIENNE	604
II. ANATOMIE FONCTIONNELLE DE LA HANCHE ET DE LA CUISSE	611

III. ANATOMIE FONCTIONNELLE DU GENOU ET MOUVEMENTS DE LA JAMBE	621
IV. ARTICULATION TALO-CRURALE	627
V. MOUVEMENTS DU PIED	631
VI. LES VOÛTES PLANTAIRES ET LEUR APPAREIL DE SOUTIEN ET DE MOUVEMENT	633
TERRITOIRES D'INNERVATION FONCTIONNELLE DU MEMBRE INFÉRIEUR	638
I. PLEXUS LOMBAL	638
II. PLEXUS SACRAL	641
III. DOUZIÈME NERF INTERCOSTAL	643
IV. TERRITOIRES PÉRIPHÉRIQUES CORRESPONDANT AUX DIFFÉRENTES RACINES SPINALES	643
PETIT ATLAS D'ANATOMIE IRM SECTIONNELLE <i>IN VIVO</i>	
INDEX	645

Anatomie humaine

TOME 3

MEMBRES

Descriptive, topographique et fonctionnelle

□ Les 4 tomes d'*Anatomie humaine, descriptive, topographique et fonctionnelle* constituent une référence incontournable dans le domaine de l'anatomie, fondement de la connaissance pratique du corps humain.

□ Véritables traités d'anatomie humaine, ces ouvrages offrent au lecteur, qu'il soit étudiant ou praticien, un contenu complet et précis sur l'organisation du corps humain et sur les fonctions qu'assument les organes qui le constituent.

□ La richesse des illustrations et la clarté de la maquette permettent une lecture aisée du texte révisé selon la nomenclature anatomique internationale. L'index complet et détaillé permet une consultation rapide d'un point précis d'anatomie.

□ Chacun des tomes développe une région du corps humain selon trois approches : descriptive, topographique et fonctionnelle.

□ Ce tome consacré aux Membres développe successivement :

▶ le membre supérieur :

- ▶ anatomie descriptive : squelette, articulations, muscles, vaisseaux, nerfs,
- ▶ anatomie topographique : épaule, bras, coude, avant-bras, poignet, main,
- ▶ anatomie fonctionnelle : mécanique articulaire, territoires d'innervation fonctionnelle ;

▶ le membre inférieur :

- ▶ anatomie descriptive : squelette, articulations, muscles, vaisseaux, nerfs,
- ▶ anatomie topographique : hanche, cuissé, genou, jambe, région talo-crurale, pied,
- ▶ anatomie fonctionnelle : mécanique articulaire, territoires d'innervation fonctionnelle.

Tome 1 Tête et cou

Tome 2 Tronc

Tome 4 Système nerveux central, voies et centres nerveux

Retrouvez
tous les ouvrages Masson
sur www.masson.fr

ISBN 2-294-00393-4



9 782294 003936