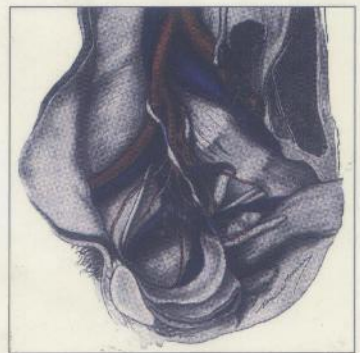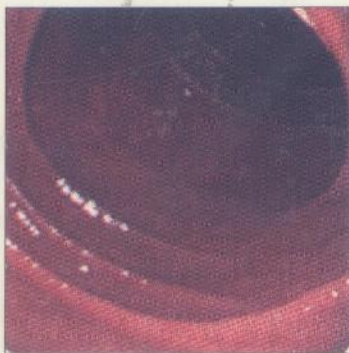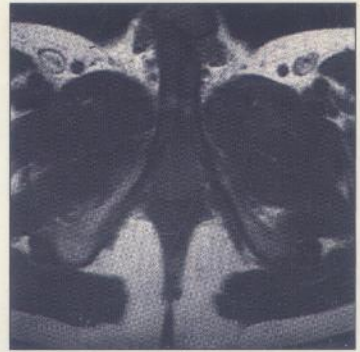
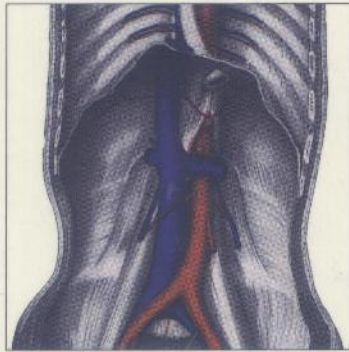


Anatomie humaine

TOME 2

TRONC

Descriptive, topographique
et fonctionnelle



Henri Rouvière
André Delmas

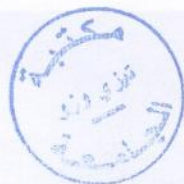15^e édition
révisée par Vincent Delmas

 **MASSON**

MD 425/T2

H. ROUVIÈRE • A. DELMAS

INV 26227
C3157



ANATOMIE HUMAINE

DESCRIPTIVE, TOPOGRAPHIQUE
ET FONCTIONNELLE

TOME II

TRONC

QUINZIÈME ÉDITION RÉVISÉE PAR V. DELMAS

Professeur d'anatomie
Faculté de médecine Necker-Enfants Malades
Université René Descartes

 **MASSON**

Table des matières

PRÉFACE À LA 15 ^e ÉDITION	V
PRÉFACE À LA 12 ^e ÉDITION	VII
PRÉFACE À LA 1 ^{re} ÉDITION	IX
NOMINA ANATOMICA	XIV

ANATOMIE DU TRONC

LE TRONC : ASPECT GÉNÉRAL, DIVISION, TOPOGRAPHIE

LE THORAX	4
L'ABDOMEN	5
LE BASSIN OU PELVIS	8

SQUELETTE DU TRONC

COLONNE VERTÉBRALE	11
I. NOMBRE DES VERTÈBRES	11
II. POIDS DES VERTÈBRES	12
III. CARACTÈRES GÉNÉRAUX DES VERTÈBRES	12
IV. CARACTÈRES PARTICULIERS DES VERTÈBRES DANS CHAQUE RÉGION DE LA COLONNE VERTÉBRALE	14
V. COLONNE VERTÉBRALE DANS SON ENSEMBLE	27
SQUELETTE DU THORAX	31
I. STERNUM	32
II. CÔTES	33
III. THORAX	38
SQUELETTE DU BASSIN OU PELVIS	41

ARTICULATIONS DU TRONC

ARTICULATIONS DE LA COLONNE VERTÉBRALE	47
I. ARTICULATIONS DES VERTÈBRES ENTRE ELLES	47
II. ASPECTS FONCTIONNELS DE LA COLONNE VERTÉBRALE	54
ARTICULATIONS DU THORAX	67
I. ARTICULATIONS DE LA TÊTE COSTALE	67
II. ARTICULATIONS COSTO-CHONDRALES	70
III. ARTICULATIONS INTERCHONDRALES	70
IV. ARTICULATIONS STERNO-COSTALES	71
V. SYNCHONDROSES INTERSTERNÉBRALES	72
VI. ARTICULATION STERNO-CLAVICULAIRE	73
ARTICULATIONS DU BASSIN	76
I. SYMPHYSE PUBIENNE	76
II. ARTICULATION SACRO-ILIAQUE	78
III. LIGAMENTS SACRO-ÉPINEUX ET SACRO-TUBÉRAL	83
IV. MEMBRANE OBTURATRICE	84

MUSCLES DU TRONC

MUSCLES DE LA RÉGION POSTÉRIEURE DU TRONC	87
I. GROUPE POSTÉRIEUR	87
II. GROUPE MOYEN	95
III. GROUPE ANTÉRIEUR	97
MUSCLES DE LA PAROI ANTÉRO-LATÉRALE DU THORAX	100
I. GROUPE INTERCOSTAL	100
II. GROUPE PROFOND. — MUSCLE TRANSVERSE DU THORAX	102
MUSCLES DE LA PAROI ANTÉRO-LATÉRALE DE L'ABDOMEN	103
FASCIAS DE L'ABDOMEN	115
I. FASCIAS DE LA PAROI ABDOMINALE ANTÉRO-LATÉRALE	115
II. FASCIAS DE LA PAROI ABDOMINALE POSTÉRIEURE	119
DIAPHRAGME	122

CŒUR ET VAISSEAUX DU TRONC

CŒUR	129
I. DÉVELOPPEMENT DU CŒUR	129
II. ANATOMIE DU CŒUR	140

ARTÈRES DU TRONC	182
I. TRONC PULMONAIRE	182
II. AORTE	186
VEINES DU TRONC	230
I. VEINES DE LA PETITE CIRCULATION	230
II. VEINES DE LA GRANDE CIRCULATION	231
LYMPHATIQUES DU TRONC	256
I. LYMPHOCENTRES	256
II. TRONCS COLLECTEURS LYMPHATIQUES TERMINAUX	266
NERFS DU TRONC	
I. NERFS SPINAUX THORACIQUES, LOMBAUX, SACRAUX ET COCCYGIEN	271
II. SYSTÈME NERVEUX AUTONOME DU TRONC	284
VISCÈRES DU TRONC	
ORGANES THORACIQUES	299
I. APPAREIL RESPIRATOIRE	299
II. TUBE DIGESTIF INTRATHORACIQUE	342
III. ANATOMIE TOPOGRAPHIQUE DU THORAX	349
ORGANES DE L'ABDOMEN	375
I. APPAREIL DIGESTIF ET PÉRITOINE	375
II. ANATOMIE TOPOGRAPHIQUE DE L'ABDOMEN	506
ORGANES DE LA RÉGION LOMBALE ET DU PELVIS MINOR	531
I. PAROI POSTÉRIEURE DE L'ABDOMEN	531
II. ORGANES LOMBAUX	545
III. ORGANES URINAIRES	551
IV. ORGANES GÉNITAUX MASCULINS	596
V. ORGANES GÉNITAUX FÉMININS	629
PÉRINÉE	666
I. PÉRINÉE DE L'HOMME	666
II. PÉRINÉE DE LA FEMME	680
ANATOMIE TOPOGRAPHIQUE DU PÉRINÉE	684
INDEX	697

Anatomie humaine

TOME 2

TRONC

Descriptive, topographique et fonctionnelle

□ Les 4 tomes d'*Anatomie humaine, descriptive, topographique et fonctionnelle* constituent une référence incontournable dans le domaine de l'anatomie, fondement de la connaissance pratique du corps humain.

□ Véritables traités d'anatomie humaine, ces ouvrages offrent au lecteur, qu'il soit étudiant ou praticien, un contenu complet et précis sur l'organisation du corps humain et sur les fonctions qu'assument les organes qui le constituent.

□ La richesse des illustrations et la clarté de la maquette permettent une lecture aisée du texte révisé selon la nomenclature anatomique internationale. L'index complet et détaillé permet une consultation rapide d'un point précis d'anatomie.

□ Chacun des tomes développe une région du corps humain selon trois approches : descriptive, topographique et fonctionnelle.

□ Ce tome consacré au Tronc développe successivement :

- ▶ le squelette,
- ▶ les jointures,
- ▶ les muscles,
- ▶ le cœur et les vaisseaux,
- ▶ les nerfs,
- ▶ les viscères.

Retrouvez
tous les ouvrages Masson
sur www.masson.fr

Tome 1 Tête et cou
Tome 3 Membres
Tome 4 Système nerveux central, voies et centres nerveux

ISBN 2-294-00392-6



9 782294 003929