

*Collection Med-Line*

# DERMATOLOGIE

Emmanuel Bourrat



MED-LINE



ESTEM

MD 21  
216

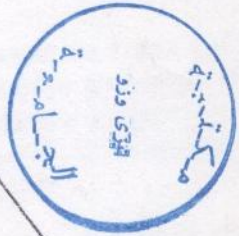
Collection Med-Line

dirigée par Yves Benhamou et Serge Perrot

2106

3469

1  
—  
1



# DERMATOLOGIE

Emmanuelle Bourrat

Préface du Professeur Morel

## TABLE DES MATIÈRES

### 1ère Partie : Orientation diagnostique

Erythème scarlatiniforme	1
Erythème morbilliforme	4
Erythème roséoliforme	6
Eruption vésiculeuse	9
Eruption bulleuse	13
Ulcération muqueuse	19
- Muqueuse buccale	19
- Muqueuses génitale et anale	22
Prurit	23
- Prurit généralisé	24
- Prurit localisé (cuir chevelu, génital, anal)	25
Purpura	27
Erythème polymorphe	33
Erythème noueux	37
Cedème aigu du visage	41
Alopécie localisée	45
- Alopécie non cicatricielle	45
- Alopécie cicatricielle	46
- Alopécie du nouveau né	47
Intertrigo	49

### 2ème Partie : Nosographie

*Eczémas	53
- Eczéma de contact	54
- Dermate atopique	57
*Psoriasis	61
Urticaire	67
Choc anaphylactique	73
Cancers cutanés épithéliaux et lésions précancéreuses	75
- Lésions pré-épithéliomateuses	75
- Maladie de Bowen	76
- Epithélioma basocellulaire	77
- Epithélioma spinocellulaire	78
Tumeur noire	81
- Rappels histologiques et définitions	81
- Tumeurs noires non mélanocytaires	82
- Naevus mélanocytaire (ou naevocellulaire ou pigmentaire)	82
- Mélanomes malins	84
Ulcères de jambe	89
Escarres	95
Infections cutanées bactériennes	97
- Flore cutanée normale, germes pathogènes, diagnostic bactériologique	97
- Impétigo	98
- Furoncle	100
- Erysipèle	101

Infections virales	105
-- à Herpès Simplex Virus (HSV)	105
-- à Herpès Zoster Virus (HZV)	109
Mycoses superficielles	113
-- Infections à dermatophytes de la peau glabre et des phanères	113
-- Candidoses superficielles	118
Parasitoses cutanées	123
-- Gale sarcoptique	123
-- Pédiculose	125
Syphilis	129
Gonococcies	137
Uréthrites non gonococciques	141
-- <i>Chlamydia Trachomatis</i>	141
-- Mycoplasmes	142
-- Trichomonas	143
-- Candida	143
<b>3ème Partie : Thérapeutique</b>	
Antiseptiques	145
Antifongiques	149
Dermocorticoïdes	151
Index	155
Iconographie (Pr P. Morel, Hôpital Saint-Louis, Paris)	Hors-texte