


Kenneth L Bontrager
John P. Lampignano


Positions et incidences en radiologie conventionnelle

GUIDE PRATIQUE

À destination
du **MERM**



Traduit par le Pr Michel Bléry



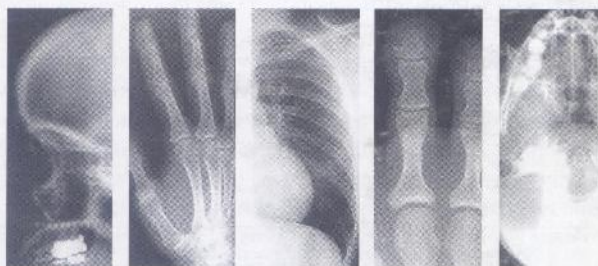MD 120.1

049.134
②



Positions et incidences en radiologie conventionnelle

Guide pratique



Kenneth L. Bontrager, MA
John P. Lampignano, MEd, RT(R)(CT)

*Traduction de l'américain par
le Pr Michel Bléry*



ELSEVIER
MASSON

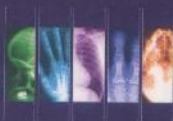1 Thorax et paroi thoracique —Thorax adulte, Thorax en pédiatrie, Paroi thoracique	1
2 Membre supérieur (extrémité) —Doigts, Pouce, Main, Poignet, Avant-bras, Coude, Membre supérieur en pédiatrie	31
3 Humérus et ceinture scapulaire —Humérus, Épaule, Clavicule, Scapula, Articulations acromioclaviculaires (AC).....	76
4 Membre inférieur (extrémité) —Orteils, Pied, Calcanéus, Cheville, Jambe (tibia-fibula), Genou, Patella, Membres inférieurs en pédiatrie	107
5 Fémur et ceinture pelvienne —Fémur, Fémur proximal (hanches), Hanche, profil (non traumatique), Hanche, profil (traumatique), Bassin, Acétabulum, Pédiatrie	155
6 Rachis —Rachis cervical, Rachis thoracique, Rachis lombaire, Sacrum et coccyx, Articulations sacro-iliaques	179
7 Crâne, os de la face et sinus paranasaux —Crâne (bilan), Traumatisme (bilan crânien), Os de la face, Traumatisme (bilan des os de la face), Trous optiques, Arcades zygomatiques, Os propres du nez, Mandibule, Articulations temporomandibulaires, Sinus paranasaux . . .	218
8 Abdomen et examens avec produits de contraste usuels —Abdomen (adulte), Bilan pour abdomen aigu, Abdomen en pédiatrie, Transit œsophagien, Transit gastrique, Transit du grêle, Lavement baryté, Urographie intraveineuse (UIV), Cystographie	262
9 Appareils mobiles (portables) et arceau chirurgical —Thorax, Abdomen, Bassin et hanches, Arceau	304

Sommaire

Annexe A :	Dose au patient – Explications	313
Annexe B :	Tableau temps–mA (mAs).....	315
Annexe C :	Tableau de conversion distance–exposition.....	316
Annexe D :	Conversion densité–taille du champ de collimation.....	317
Annexe E :	Règle de conversion pour contention.....	318
Annexe F :	Tableau de conversion rapidité d'écran.....	319
Annexe G :	Tableau de conversion du rapport de grille	320
Annexe H :	Abréviations et acronymes	321

Positions et incidences en radiologie conventionnelle

GUIDE PRATIQUE



Ce manuel de poche consacré aux incidences et au positionnement du patient en radiologie conventionnelle est conçu pour être utilisé près des tables d'examen.

Il est organisé d'abord par région anatomique, puis par incidence. Chaque page présente pour une incidence donnée les informations pour positionner le patient (avec des schémas et photographies correspondants) et les points-clés techniques. En bas de la page, un tableau permet de préciser les valeurs d'exposition.

À la fin de l'ouvrage, des annexes fournissent des tableaux de conversion en fonction de la distance focale, de la taille du champ exploré, de la rapidité des films... particulièrement adaptés à la pratique quotidienne.

Grâce à son contenu synthétique qui va à l'essentiel, cet ouvrage constitue un outil pratique pour les manipulateurs en formation et un aide-mémoire pour les jeunes praticiens. Il apporte une aide précieuse pour la réalisation d'examens de qualité dont dépendra la pertinence du diagnostic.

Retrouvez tous nos ouvrages sur
www.elsevier-masson.fr

6950133

RCAMPUS POS ET INCI



9 782294 108792