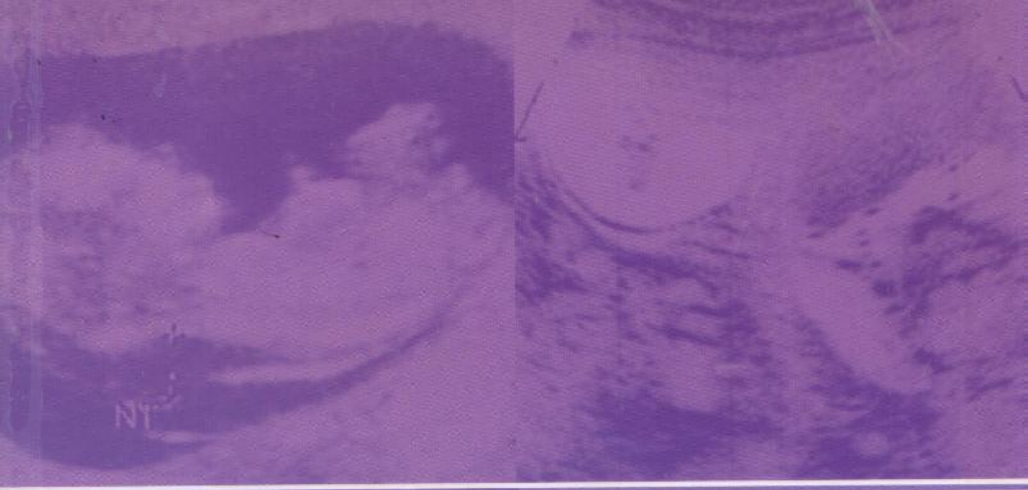



N. C. SMITH • A. PAT. M. SMITH

L'ÉCHOGRAPHIE EN OBSTÉTRIQUE ET GYNÉCOLOGIE

RENDUE FACILE

MALOINE

MD1187

049096

②



L'ÉCHOGRAPHIE EN OBSTÉTRIQUE ET GYNÉCOLOGIE

RENDUE FACILE

Norman C. Smith MD FRCOG

Consultant en obstétrique et conférencier honoraire
Unité d'échographie en obstétrique et de bilan foetal
Aberdeen Maternity Hospital
Aberdeen, Royaume-Uni

A. Pat M. Smith MD FRCOG PG Cert Med Ed

Unité d'échographie en obstétrique et de bilan foetal
Aberdeen Maternity Hospital
Aberdeen, Royaume-Uni

*Traduit de l'anglais
par le docteur Jean-Luc Pradel*

MALOINE
www.maloine.fr
2012

TABLE DES MATIÈRES

PRÉFACE V

REMERCIEMENTS VI

Partie I – OBSTÉTRIQUE

1. COMMENT APPRENDRE LE BALAYAGE EN OBSTÉTRIQUE 3

1. L'appareil et son contrôle 4
2. Images d'artefacts 11
3. Ergonomie 13
4. Votre programme de formation 14
5. Archiver vos cas 16
6. Reporter vos constatations 17

2. GROSSESSE PRÉCOCE 19

1. Grossesse viable 20
2. Grossesse non viable 26
3. Grossesse extra-utérine 34
4. Grossesse multiple 38
5. Grossesse molaire 43
6. Transparence nucale 46
7. Malformations fœtales 49
8. Atteintes associées 57

3. ÉCHOGRAPHIE DÉTAILLÉE D'UNE ANOMALIE 67

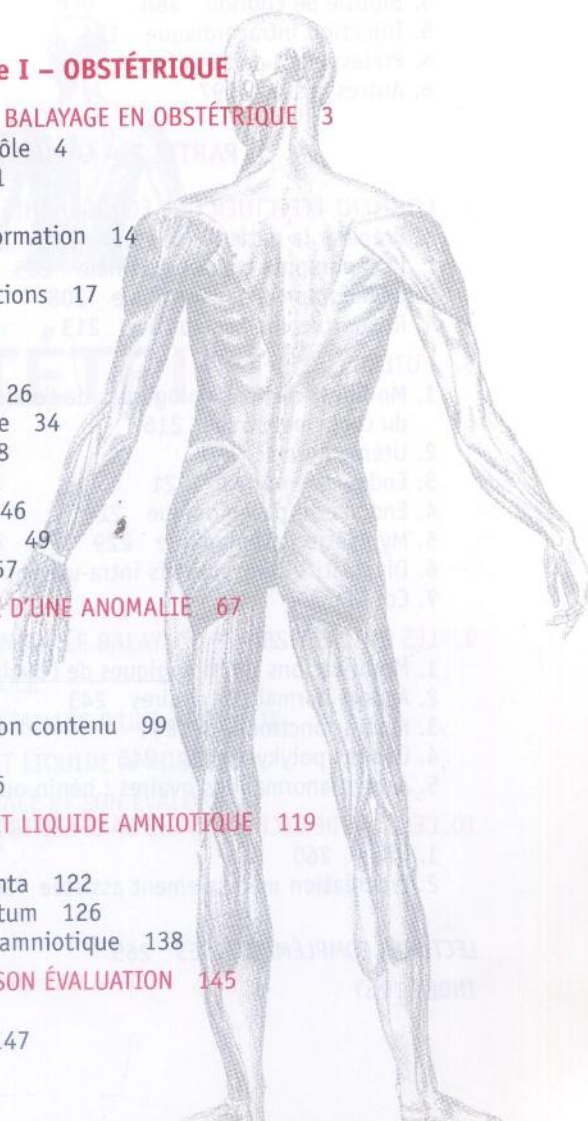
1. Tête 69
2. Rachis 81
3. Thorax 89
4. Paroi abdominale et son contenu 99
5. Membres 112
6. Petits marqueurs 116

4. COL UTÉRIN, PLACENTA ET LIQUIDE AMNIOTIQUE 119

1. Le col utérin 120
2. Morphologie du placenta 122
3. Hémorragie du prépartum 126
4. Évaluation du liquide amniotique 138

5. CROISSANCE FŒTALE ET SON ÉVALUATION 145

1. Indications 146
2. Croissance normale 147



- 3. Votre échographie du développement 148
- 4. Mesures et interprétation clinique 152
- 5. Macrosomie 155
- 6. Faible croissance intra-utérine 156
- 7. Doppler 159
- 8. Profil biophysique 169
- 9. Grossesse multiple 171
- 6. **GESTES INVASIFS 177**
 - 1. Technique 178
 - 2. Amniocentèse 181
 - 3. Biopsie de chorion 188
 - 5. Injection intracardiaque 194
 - 4. Prélèvement de sang fœtal 192
 - 6. Autres gestes 197

PARTIE 2 – GYNÉCOLOGIE

- 7. **COMMENT EFFECTUER UNE ÉCHOGRAPHIE GYNÉCOLOGIQUE 201**
 - 1. Préparer la patiente et vous-même 202
 - 2. L'échographie transabdominale 205
 - 3. L'échographie transvaginale 208
 - 4. Rapportez vos conclusions 213
- 8. **L'UTÉRUS 215**
 - 1. Modifications physiologiques de l'endomètre au cours du cycle menstruel 216
 - 2. Utérus normal 218
 - 3. Endomètre normal 221
 - 4. Endomètre pathologique 224
 - 5. Myomètre pathologique 229
 - 6. Dispositifs contraceptifs intra-utérins (stérilets) 234
 - 7. Col 236
- 9. **LES OVAIRES 239**
 - 1. Modifications physiologiques de l'ovaire 240
 - 2. Aspect normal des ovaires 243
 - 3. Kystes fonctionnels 244
 - 4. Ovaires polykystiques 245
 - 5. Aspect anormal des ovaires : bénin ou malin ? 247
- 10. **L'EMPLOI DE L'ÉCHOGRAPHIE DANS LES TROUBLES DE LA FERTILITÉ 259**
 - 1. Bilan 260
 - 2. Procréation médicalement assistée 263

LECTURES COMPLÉMENTAIRES 265

INDEX 267

L'ÉCHOGRAPHIE EN OBSTÉTRIQUE ET GYNÉCOLOGIE

RENDUE FACILE

Ce guide concis et pratique est destiné à ceux qui s'initient à l'échographie en gynécologie-obstétrique.

Il aborde cette méthode d'imagerie d'une manière logique et progressive, s'appuyant sur l'embryologie et l'anatomie du développement du fœtus. Les aspects techniques de l'échographie et le maniement de la machine sont abordés pour l'essentiel.

Très illustré et agrémenté de cas cliniques, ce livre au format de poche contient par exemple des informations sur les marqueurs, l'échographie cardiaque, la gémellité, le Doppler et une partie spécialement dédiée à la gynécologie.

www.maloine.fr

Publié dans sa version originale sous
le titre *Obstetric and Gynaecological
Ultrasound Made Easy*.

Traduit de l'anglais avec l'autorisation
des éditions Elsevier.



ELSEVIER

ISBN : 978-2-224-03064-3



9 782224 030643