

Imagerie médicale
PRÉCIS



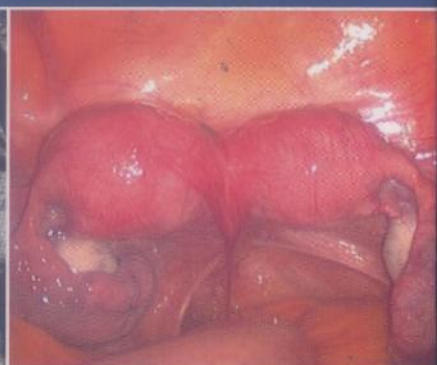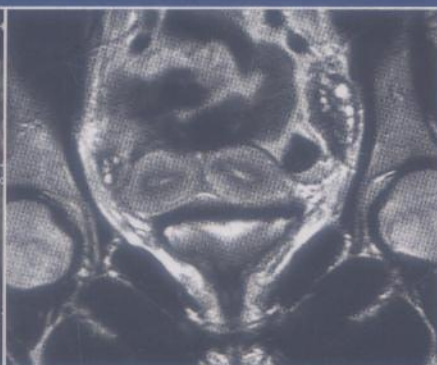
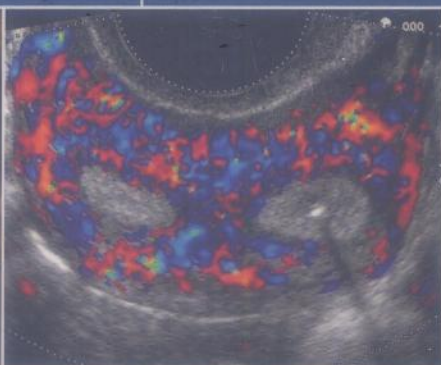
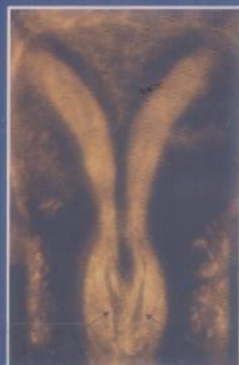Échographie et imagerie pelvienne en pratique gynécologique



Yves Ardaens
Bernard Guérin du Masgenêt
Philippe Coquel

Jean-Marc Levailant
Édouard Poncelet

Préface de Denis Querleu



MD 1175

IMAGERIE MÉDICALE • PRÉCIS

Sous la direction de Michel Bléry

049070
(2)

Échographie et imagerie pelvienne en pratique gynécologique



Yves Ardaens

Bernard Guérin du Masgenêt

Philippe Coquel

Edouard Poncelet

Jean-Marc Levailant

Préface de Denis Querleu

Dessins de Carole Fumat

5^e édition



ELSEVIER
MASSON

TABLE DES MATIÈRES

Préface	V
Auteurs	VII
Remerciements pour leur collaboration	IX
Abréviations	XI
Table des vidéos	XIII

CHAPITRE 1

Techniques d'imagerie pelvienne 1

B. Guérin – Ph. Coquel – Y. Ardaens – J.-M. Levailant

L'examen échographique 1 • Radiologie X moderne : scanner et PET-scan 35 • IRM du pelvis en gynécologie 40 • Annexe – Information aux patientes : l'IRM en gynécologie 50

CHAPITRE 2

Imagerie anatomique du pelvis féminin 53

B. Guérin – Y. Ardaens – Ph. Coquel

Parois et vaisseaux du pelvis 53 • Appareil génital (en période d'activité génitale) 57 • Péritoine pelvien et ligaments 76 • Appareil urinaire 77 • Appareil digestif 80 • Pelvis postopératoire 82

CHAPITRE 3

Images pièges et masses non gynécologiques du pelvis féminin 87

Y. Ardaens

Parois et vaisseaux du pelvis 87 • Péritoine pelvien 94 • Appareil urinaire 97 • Appareil digestif 102 • Conclusion 104

CHAPITRE 4

Échographie pelvienne de l'enfant et de l'adolescente 107

A.-E. Millischer-Bellaïche – C. André – G. Kalifa – C. Adamsbaum

Anatomie échographique normale 107 • Anomalies du développement pubertaire 110 • Ambiguïtés sexuelles 117 • Pertes vaginales anormales 125

CHAPITRE 5

Folliculogénèse et variations de l'endomètre au cours du cycle 127

Y. Ardaens – A. Gougeon

Folliculogénèse 127 • Endomètre au cours du cycle menstruel 135 • Vascularisation utérine : Doppler utérin 141

CHAPITRE 6

Contraception 145

B. Guérin – Y. Ardaens

Contraception orale 145 • Contraception par implant progestatif 149 • Contraception par stérilet 151 • Stérilisation tubaire (technique Essure) 168

CHAPITRE 7

Imagerie des troubles de l'ovulation 175

S. Catteau-Jonard – Y. Ardaens – E. Poncelet – D. Dewailly

Diagnostic et stratégie d'exploration d'un trouble de l'ovulation 175 • Imagerie des troubles de l'ovulation 177

CHAPITRE 8

La ménopause 195

Y. Ardaens – K. Ardaens – C.-A. Renan

Utérus en ménopause non traitée 193 • Utérus en ménopause traitée 199 • Ovaire ménopausique 205

CHAPITRE 9

Kystes et tumeurs de l'ovaire 209

Ph. Coquel – Y. Ardaens – B. Guérin

Séméiologie des kystes ovariens 209 • Proposition d'approche pratique devant une masse d'allure annexielle en échographie et en IRM 240 • Corrélations anatomoéchographiques 253 • Bilan d'extension des cancers de l'ovaire 282 • Dépistage échographique du cancer de l'ovaire 282

CHAPITRE 10

Imagerie de l'endométriose pelvienne 291

M. Lernout – Y. Ardaens – E. Poncelet

L'endométriose ovarienne 291 • Atteinte tubaire 301 • Endométriose péritonéale superficielle 302 • Endométriose utérine ou adénomyose 302 • Endométriose pelvienne profonde 304 • Conclusion 321

CHAPITRE 11

Infections génitales et pathologie tubaire non inflammatoire 325

B. Guérin – Y. Ardaens

Contexte clinique de l'infection génitale 325 • Infections génitales basses 325 • Infections génitales hautes 326 • Pathologie tubaire non inflammatoire 339

CHAPITRE 12

Hystérosalpingographie et salpingographie sélective 345

Y. Ardaens – M. Lernout – E. Poncelet

Technique 345 • Anatomie hystérographique normale 347 • Autres techniques d'opacification uterotubaire 349 • Pathologie de la cavité utérine 350 • L'hystérographie en pathologie tubaire 353 • Salpingographie sélective et cathétérisme tubaire 359

CHAPITRE 13

Pathologie du myomètre 367

Y. Ardaens – N. Laurent – N. Perrot – Ch. Lions – C.-A. Renan

Fibromes 367 • Adénomyose : endométriose utérine 394

CHAPITRE 14

Pathologie de l'endomètre et de la cavité utérine 409

Y. Ardaens – J.-M. Levailant – M. Constant – B. Benoit – C.-A. Renan

Pathologie fonctionnelle de l'endomètre 410 • Pathologie organique de l'endomètre 415 • Hystérosonographie 429

CHAPITRE 15

Pathologie maligne de l'utérus 445

Cancers de l'endomètre 445

S. Taïeb – N. Rocourt – F. Narducci – L. Ceugnart

Épidémiologie 445 • Anatomopathologie et extension tumorale 445 • Stadi-
fication et traitement 445 • Choix de l'examen d'imagerie 446 • Imagerie par
résonance magnétique 446 • Suivi post-thérapeutique 448 • Conclusion 449

Cancers du col utérin 450

*S. Taïeb – N. Rocourt – H. Gauthier – F. Narducci – B. Castelain –
L. Ceugnart*

Épidémiologie 450 • Anatomopathologie et extension tumorale 451 • Stadi-
fication et traitement 452 • Bilan initial : quelle imagerie ? 452 • Suivi post-
thérapeutique 456 • Conclusion 456

Sarcomes utérins 458

*S. Taïeb – F. Narducci – A. Chevalier – M.-C. Baranzelli – L. Ceugnart –
E. Leblanc*

Épidémiologie 458 • Anatomopathologie et extension tumorale 458 • Stadi-
fication et traitement 458 • Imagerie 458 • Suivi post-thérapeutique 462 •
Conclusion 462

CHAPITRE 16

Diagnostic précoce des grossesses intra-utérines et extra-utérines 465

B. Guérin – Y. Ardaens – P. Coquel

Diagnostic de grossesse (quelle que soit la localisation) 465 • Grossesse
intra-utérine : diagnostic précoce 469 • Grossesse extra-utérine : diagnostic
le plus précoce possible... 487

CHAPITRE 17

Imagerie des douleurs pelviennes 501

E. Poncelet, J. Bigot, C. Hancart-Destée, Y. Ardaens

Urgences gynécologiques 501 • Pathologie aiguë non gynécologique 516
• Douleurs pelviennes chroniques 521 • Conclusion 524

Le syndrome de congestion pelvienne 525

T. Haag

Caractéristiques anatomiques 525 • Caractéristiques physiologiques 526
• Caractéristiques fonctionnelles 526 • Caractéristiques histologiques 527
• Diagnostic 527 • Conclusion 532

CHAPITRE 18

Malformations utérines et du tractus génital féminin 533

Y. Ardaens – J.-M. Levailant – Ph. Coquel – B. Benoit

Rappel clinique 533 • Rappel embryologique 533 • Classification des malfor-
mations utérines 535 • Imagerie des malformations utérines 537 • Agénésies
müllériennes 538 • Hémimatrices ou utérus bicornes 546 • Utérus cloisonnés
(AFS class V) 553 • Utérus communicants 559 • Hypoplasies utérines 559
• Autres anomalies congénitales 561 • Conclusion 564

CHAPITRE 19

Échographie et aide médicale à la procréation (AMP) 567

P. Thomas – C. Lefebvre – Y. Ardaens

Traitements inducteurs de l'ovulation 567 • Induction d'ovulation mono
ou paucifolliculaire 570 • Induction d'ovulation multifolliculaire en fécon-
dation *in vitro* 575 • Hyperstimulations ovariennes 578 • Écho-Doppler et
réceptivité endométriale en AMP 583

CHAPITRE 20

Troubles de la statique pelvienne chez la femme 589

E. Poncelet – P. Mestdaght – B. Mauroy – M. Cosson

IRM dynamique 589 • Conclusion 598 • Échographie périnéale 599

CHAPITRE 21

Échographie endovaginale et risque infectieux : quelles sont les bonnes pratiques en 2010 ? 609

B. Grandbastien – I. Thomassin-Naggara

Avec la collaboration de J. Hajjar, B. Pozzetto, J. Milliez, J.-C. Darbord

Évaluation du risque infectieux 609 • Recommandations pour la pratique
clinique 610 • Perspectives et conclusion 611

Index 615



Échographie et imagerie pelvienne en pratique gynécologique

Yves Ardaens,
Bernard Guérin du Masgenêt, Philippe Coquel,
Jean-Marc Levailant, Édouard Poncelet

Pour sa 5^e édition, cet ouvrage de référence s'est ouvert à toutes les techniques d'imagerie utilisées en gynécologie : l'échographie, enrichie des modes Doppler et 3 D qui sont largement développés, demeure l'examen de première intention. Mais il intègre également l'IRM qui a désormais toute sa place au sein des protocoles exploratoires, en complément ou dans la continuité de l'échographie. Les auteurs proposent également de nombreuses confrontations avec l'imagerie endoscopique (hystérocopie, coelioscopie).

Après un rappel sur les techniques d'examen et l'anatomie échographique du pelvis, un nouveau chapitre directement issu de l'expérience des auteurs présente les images pièges. L'ouvrage aborde ensuite successivement l'imagerie normale et pathologique de l'appareil génital, la contraception, la pathologie tumorale et infectieuse, la grossesse, les malformations génitales, l'hystérosalpingographie, la salpingographie sélective, ainsi que la statique pelvienne.

Conservant sa dimension pratique et pédagogique, cet ouvrage s'est également enrichi dans son contenu : les pathologies rares sont désormais traitées, des dessins explicatifs ont été intégrés et plus de 2000 clichés illustrent le propos.

Les lecteurs ont accès à deux compléments en ligne :

- le contenu intégral du livre, texte et images (avec possibilité de zoom) ;
- plus de 100 vidéos, toutes appelées dans le livre, permettent au lecteur une confrontation avec l'image animée.



Cet ouvrage transversal s'adresse à la fois aux radiologues et aux gynécologues.

Yves Ardaens est radiologue, en cabinet de radiologie et au centre d'imagerie Climal, Lille.

Bernard Guérin du Masgenêt est gynécologue-obstétricien, praticien hospitalier, service de gynécologie-obstétrique, Centre hospitalier, Tourcoing.

Philippe Coquel est radiologue en cabinet de radiologie, Cran-Gevrier.

Édouard Poncelet est radiologue, praticien hospitalier, service de radiologie et imagerie médicale de la femme, hôpital Jeanne-de-Flandre, Lille.

Jean-Marc Levailant est gynécologue-obstétricien, praticien hospitalier, service de gynécologie-obstétrique, hôpital Antoine-Béclère, Clamart.