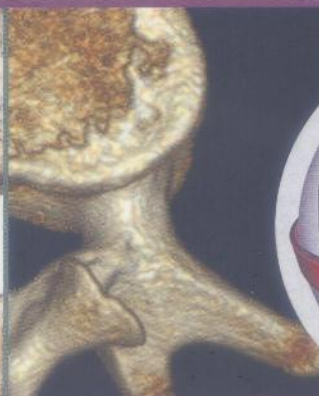
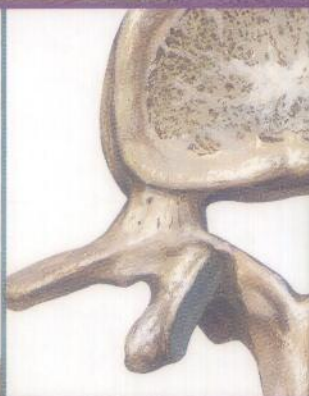
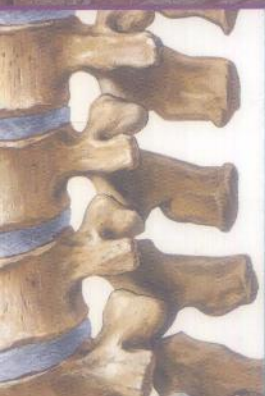
NETTER

# Précis d'anatomie clinique en imagerie médicale

Edward C Weber, Joel A Vilensky,  
Stephen W Carmichael

Illustrations : Frank H. Netter, MD



Coordination de l'édition française :

**Fabrice Duparc**

Traduit de l'américain par :

Dorothee Coquerel-Béghin

Fabrice Duparc

Jean-Michel Muller

Anne-Claire Tobenas-Dujardin



053886

 MASSON

053886

MD 1159

(4)



053886

Netter

# Précis d'anatomie clinique en imagerie médicale

Edward C. Weber, DO

Joel A. Vilensky, PhD

Stephen W. Carmichael, PhD

Illustrations **Frank H Netter, MD**

Illustrateur collaborateur

**Carlos A.G. Machado, MD**

Coordination scientifique de l'édition française

**Fabrice Duparc**

Traduit de l'américain par

**Dorothee Coquerel-Béghin**

**Fabrice Duparc**

**Jean-Michel Muller**

**Anne-Claire Tobenas-Dujardin**



ELSEVIER  
MASSON

# Sommaire

Préface de l'édition française	IX
Préface de l'édition originale	XI
Remerciements de l'édition originale	XIII
À propos des auteurs	XV
Frank H. Netter, MD	XXVII
Introduction à l'imagerie médicale	XXVII

## Chapitre 1

### Tête et cou

Crâne, vue inférieure	2
Crâne, vue endocrânienne	4
Ostéologie de la région cervicale supérieure et de la partie inférieure de la tête	6
Axis (C2)	8
Rachis cervical, vue postérieure	10
Cervicarthrose	12
Artère vertébrale cervicale	14
Artère vertébrale, atlas	16
Ligaments de la jonction craniocervicale	18
Muscles cervicaux, vue latérale	20
Muscles cervicaux, vue antérieure	22
Muscles scalènes et prévertébraux	24
Artère subclavière droite, origine	26
Système carotidien	28
Cou, coupe axiale passant par la glande thyroïde	30
Cornets nasaux	32
Composition du septum nasal	34
Septum nasal, palais osseux et mou	36
Fosse ptérygopalatine	38
Nez et sinus paranasaux	40
Bulbes olfactifs	42
Cellules ethmoïdales et sinus sphénoïdaux	44
Sinus maxillaire	46

Plancher de la bouche	48
Muscles faciaux	50
Articulation temporo-mandibulaire	52
Muscles ptérygoïdiens	54
Langue et cavité orale	56
Langue, coupe coronale	58
Glandes salivaires : parotide et submandibulaire	60
Glandes salivaires : submandibulaire et sublinguale	62
Pharynx, coupe sagittale médiane	64
Artères carotides au cou	66
Glande thyroïde et principaux vaisseaux du cou	68
Larynx	70
Conduit lacrymonasal	72
Orbite, coupe coronale	74
Orbite, vue latérale	76
Orbite, muscle oblique supérieur et tendon	78
Orbite, vue supérieure	80
Oreille interne	82
Nerf facial dans son canal	84
Caisse du tympan (oreille moyenne)	86
Labyrinthe osseux	88
Sinus sagittal supérieur	90
Sinus veineux cérébraux	92
Sinus caverneux	94
Système veineux cérébral	96
Cortex cérébral, ganglions de la base, coupe axiale	98
Nerfs crâniens IX, X, XI	100
Tronc cérébral, vue sagittale médiane	102
Voies optiques	104
Nerf vestibulocochléaire (VIII)	106
Nerf hypoglosse (XII) et son canal	108
Ganglion cervicothoracique (stellaire)	110
Vascularisation artérielle cérébrale	112
Artères cérébrales	114
Hypophyse	116

## Chapitre 2

## Rachis et moelle spinale

Rachis thoracique	120
Vertèbre lombaire	122

Structure d'une vertèbre lombaire	124
Rachis lombaire	126
Sacrum	128
Ligaments vertébraux	130
Ligament jaune	132
Nerfs spinaux lombaires	134
Moelle spinale, racines nerveuses	136
Cône médullaire et queue de cheval	138
Vaisseaux et nerfs intercostaux, vue postérieure	140
Plexus veineux vertébraux	142
Muscles dorsaux paravertébraux	144
Plan profond des muscles du dos	146
Muscle semi-épineux de la tête	148
Triangle suboccipital	150
Région lombaire, coupe axiale	152

## Chapitre 3

### Thorax

Sein, vue latérale	156
Nœuds lymphatiques de l'aisselle	158
Paroi antérieure du thorax	160
Musculature de la paroi thoracique	162
Articulations costovertébrale et costotransversaire	164
Artère thoracique interne, paroi thoracique antérieure	166
Diaphragme	168
Poumon gauche, vue médiale	170
Poumon droit, vue latérale	172
Poumon, bronches segmentaires	174
Médiastin, gros vaisseaux	176
Poumon, drainage lymphatique	178
Conduit thoracique	180
Cavités cardiaques	182
Branches de l'arc de l'aorte	184
Cœur, vue postérieure	186
Vaisseaux coronaires, vue antérieure	188
Côté gauche du cœur	190
Valve aortique	192
Cordon ombilical	194
Canal artériel et ligament artériel	196

Médiastin postérieur	198
Médiastin, vue latérale droite	200
Médiastin, vue latérale gauche avec pseudoanévrisme	202
Œsophage thoracique	204
Jonction œsogastrique	206
Veines azygos et hémiazygos	208
Péricarde, coupe du médiastin	210

## Chapitre 4 **Abdomen**

Muscle droit de l'abdomen	214
Muscles de la paroi abdominale antérieure	216
Vue superficielle de la paroi abdominale	218
Région inguinale	220
Muscle carré des lombes	222
Muscle grand psoas	224
Reins, normaux et transplantés	226
Régions abdominales	228
Appendice	230
Abdomen, viscères supérieurs	232
Bourse omentale, coupe oblique	234
Estomac, in situ	236
Estomac, muqueuse	238
Duodénum et pancréas	240
Foie, vascularisation	242
Canaux pancréatique et biliaire	244
Rate, in situ	246
Système porte et grand omentum	248
Système porte	250
Tronc cœliaque, normale et variantes	252
Artères de l'intestin grêle	254
Artère marginale (de Drummond)	256
Veines de l'intestin grêle	258
Citerne du chyle	260
Nœuds lymphatiques mésentériques	262
Plexus cœliaque	264
Reins et glandes surrénales	266
Reins et aorte abdominale	268

Artères rénales, variations	270
Pelvis rénal	272
Uretere, situation pelvienne	274
Reins et ureteres	276
Reins et vaisseaux associés	278
Reins, coupe sagittale oblique	280
Viscères abdominaux, coupe parasagittale	282

## Chapitre 5

### Pelvis et périnée

Pelvis	286
Pelvis féminin, ligament rond et ovaires	288
Viscères pelviens de la femme, vue sagittale	290
Bulbe du pénis, coupe coronale	292
Utérus et trompes utérines	294
Utérus et annexes	296
Périnée féminin	298
Pénis, coupe transversale	300
Vessie, prostate et vésicules séminales	302
Prostate, vue coronale	304
Testicule et épидидyme	306
Fosse ischioanale	308
Musculature anale	310
Périnée masculin	312
Uretères	314
Artères iliaques commune, interne et externe	316
Nœuds lymphatiques inguinaux	318

## Chapitre 6

### Membre supérieur

Vue antérieure de la ceinture scapulaire	322
Articulation de l'épaule, cavité glénoïdale	324
Articulation de l'épaule, muscle supraépineux	326
Articulation de l'épaule, tendon bicipital	328
Articulation de l'épaule, vues antérieure et sagittale	330
Espaces quadrangulaire et triangulaire	332
Muscle subscapulaire	334
Artère axillaire	336

Région axillaire	338
Muscle grand pectoral	340
Plexus brachial	342
Insertions des muscles biceps brachial et brachial	344
Coude, vue antérieure	346
Coude, vue latérale	348
Coude, nerf ulnaire	350
Coude, tunnel cubital	352
Os de l'avant-bras	354
Radius et ulna	356
Avant-bras, muscles latéraux	358
Avant-bras, muscles médiaux	360
Muscles extenseurs du poignet	362
Muscles fléchisseurs du poignet	364
Os du carpe	366
Poignet, ostéologie et articulations	368
Poignet, ligaments palmaires	370
Poignet, ligaments dorsaux	372
Poignet, canal carpien (1)	374
Poignet, canal carpien (2)	376
Poignet, nerf ulnaire	378
Os de la main et du poignet	380
Articulations métacarpophalangiennes	382
Main, coupe axiale	384
Articulations interphalangiennes	386

## Chapitre 7

## Membre inférieur

Veines saphènes	390
Artères du membre inférieur	392
Articulation de la hanche	394
Vascularisation de la tête fémorale	396
Bourse iliopectinée	398
Groupe musculaire du quadriceps fémoral	400
Région antérieure profonde de la cuisse	402
Muscles profonds de la hanche	404
Nerf sciatique	406
Nerf sciatique, région glutéale	408

Région glutéale	410
Cuisse, coupes axiales	412
Articulation du genou, vue supérieure	414
Articulation du genou, vue antérieure	416
Articulation du genou, vue latérale	418
Ligaments croisés	420
Tendon calcanéen (d'Achille)	422
Nerf fibulaire (péronier) commun	424
Ostéologie du pied, vue latérale	426
Ostéologie du pied, vue médiale	428
Muscles de l'articulation de la cheville, vue latérale	430
Canal tarsien	432
Ligament deltoïde	434
Aponévrose plantaire	436
Muscles plantaires du pied, deuxième couche	438
Glossaire et abréviations	441
Index	445

Netter

# Précis d'anatomie clinique en imagerie médicale

**Edward C Weber, Joel A Vilensky, Stephen W Carmichael**

Illustrations : Frank H Netter, MD

Coordination de l'édition française : Fabrice Duparc

Traduit de l'américain par :

Dorothee Coquerel-Bégin

Fabrice Duparc

Jean-Michel Muller

Anne-Claire Tobenas-Dujardin

Après un court chapitre d'introduction à l'imagerie médicale, l'anatomie en imagerie médicale du corps humain est présentée sur des doubles pages – à gauche, un dessin anatomique de Netter et, à droite, une vue provenant de l'imagerie médicale (radiographie, échographie, angiographie-scanner [CTA], tomодensitométrie, IRM...). Les légendes identifient les mêmes éléments anatomiques sur les deux images. À gauche, un encadré fournit des notes cliniques, et, à droite, de courts textes indiquent ce qu'il faut remarquer sur l'image radiologique ainsi que des précisions anatomiques.

Synthétique et hautement visuel, ce livre sera un complément à l'Atlas d'anatomie humaine de Netter et permettra aux étudiants en médecine et aux praticiens en exercice d'acquérir, de réviser et d'entretenir des connaissances en anatomie, de retrouver ces notions morphologiques dans les représentations fournies par l'imagerie médicale, et de s'initier et de s'entraîner à l'interprétation de ces images.

Publié dans sa version  
originale sous le titre  
Netter's Concise  
Radiologic Anatomy.



ISBN 6789671 0705-6

NETTER PRECIS CAMP



9 782294 096310