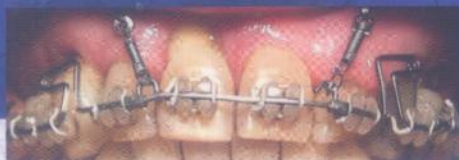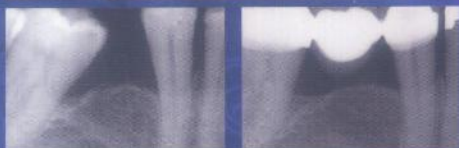

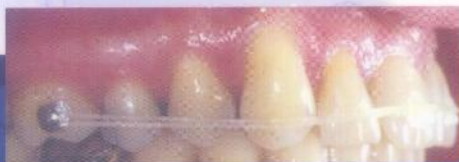
# L'orthodontie préprothétique

pour praticiens initiés et non initiés

Francis Bassigny

Avec la participation de :  
Jean-Michel Bonvarlet



**Editions CdP**

Collection dirigée par le docteur Alain IRSA

MD 1134

047040  
(2)

# L'orthodontie préprothétique pour praticiens initiés et non initiés

## Francis BASSIGNY

Docteur en chirurgie dentaire

Docteur en sciences odontologiques

Spécialiste qualifié en orthopédie dentofaciale

Ancien professeur en orthopédie dentofaciale, faculté d'odontologie Paris 7

Ancien responsable du pôle d'activité ODF au centre de soins,

faculté d'odontologie Paris 7

## Jean-Michel BONVARLET

Docteur en chirurgie dentaire

Spécialiste qualifié en orthopédie dentofaciale (CECSMO)

Ancien assistant, faculté d'odontologie Paris 7

**Editions Cdp**

# TABLE DES MATIÈRES

REMERCIEMENTS .....	V
INTRODUCTION.....	1
<b>1. Types de patients, types de praticiens.....</b>	<b>5</b>
À quels patients s'adresse cette approche ? .....	5
Qui fait quoi ? .....	6
<b>2. Indications d'une orthodontie préprothétique .....</b>	<b>9</b>
<b>3. Outils et moyens de la mécanique orthodontique .....</b>	<b>19</b>
Principes d'un traitement orthodontique.....	19
Ancrage .....	20
Brackets et tubes .....	25
Techniques multibagues conventionnelles.....	25
Techniques multibagues actuelles.....	27
Positionnement des attaches .....	31
Collage des attaches en orthodontie.....	32
Arcs orthodontiques en technique multi-bracket.....	42
Critères de choix des différents types d'arcs.....	43
Trois types d'arcs conseillés.....	43
Mise en place des arcs sur des brackets auto-ligaturants	45
Liste du matériel .....	49
<b>4. Traitements d'orthodontie préprothétique.....</b>	<b>51</b>
Comment trouver de la place ? .....	52
Excès de place.....	52
Manque de place.....	52
Repositionnements simples .....	55
Cas 1 : appareils amovibles allégés (AAA) (TO) .....	55
Cas 2 : vestibulo-version de 4 incisives (TO) .....	56
Cas 3 : vestibulo ou linguo-version d'une molaire (TO) .....	57
Cas 4 : égression orthodontique de la racine d'une dent antérieure dont la limite de fracture est sous-gingivale (TO ou TOC) .....	59
Cas 5 : correction de l'égression d'une première molaire sans antagoniste (TO ou TOC) .....	60
Cas 6 : diastème médian supérieur (TO ou TOC).....	62





Traitements relativement complexes.....	64
Cas 7 : réaménagement de diastèmes incisifs inférieurs (TOC).....	64
Cas 8 : supraclusion excessive (TOC ou Spé-Spé).....	65
Cas 9 : gain d'espace avant prothèse (TOC).....	69
Cas 10 : édentements postérieurs importants ou répartis défavorablement (TOC).....	71
Cas 11 : les traumatismes sur les dents antérieures, chez le jeune patient (TOC).....	76
Cas 12 : séparation des racines d'une première molaire mandibulaire en vue de réaliser deux prémolaires prothétiques (TOC).....	82
Traitements complexes .....	84
Cas 13 : béance antérieure et hyperdivergence (Spé-Spé)	84
Cas 14 : classe II squelettique avec endognathie maxillaire (premières molaires à couronner) (Spé-Spé).....	88
Cas 15 : dysharmonie dento-maxillaire en classe I avec nombreuses dents dépulpées (TOC ou Spé).....	92
Cas 16 : édentements unitaires d'une première ou d'une deuxième molaire (TO ou TOC).....	95
Cas 17 : récupération de dents de sagesse pour éviter la prothèse ou permettre sa réalisation dans de bonnes conditions (Spé ou TOC).....	108
Cas 18 : agénésies multiples (Spé).....	116
Cas 19 : déplacement orthodontique destiné à repositionner l'os alvéolaire pour permettre la pose d'implants sur le secteur incisif supérieur (Spé-Spé).....	117
Les cas pluridisciplinaires extrêmement complexes (cas traités par J.-M. Bonvarlet).....	118
Cas 20 : Madame S., 50 ans, consulte pour des dents « trop en arrière » et des « lèvres trop fines » (Spé-Spé)	118
Cas 21 : Monsieur B., 58 ans, consulte en vue d'une orthodontie préprothétique.....	122
Cas 22 : Monsieur Be., 58 ans, consulte en vue d'une orthodontie préprothétique .....	126
Contentions de fin de traitement.....	130

# L'orthodontie préprothétique pour praticiens initiés et non initiés

Comment faciliter ou rendre possible une réalisation prothétique dans de bonnes conditions, que ce soit une prothèse amovible, une prothèse fixée conventionnelle ou une prothèse implantoportée, lorsqu'il existe des problèmes posés par des malpositions dentaires ou des malocclusions squelettiques ? L'orthodontie préprothétique permet généralement de résoudre ces problèmes.

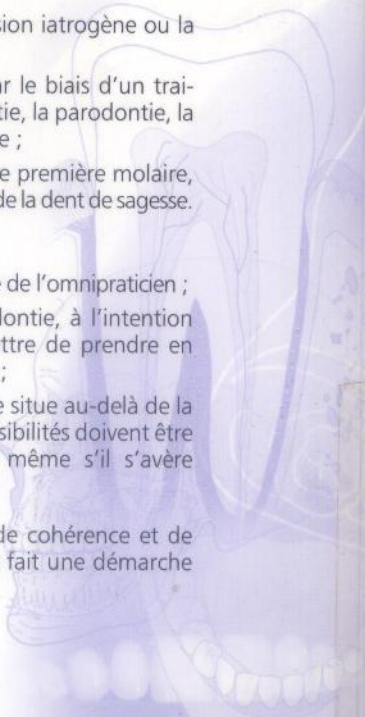
Les objectifs de ces traitements peuvent être de différentes natures :

- **simplifier l'acte prothétique**, en redressant un axe molaire mésioversé, en répartissant harmonieusement les espaces, en augmentant un diastème, en corrigeant une supraclusion, etc. ;
- **rendre possible la prothèse**, en corrigeant une égression iatrogène ou la version vestibulaire ou linguale d'une dent cuspidée ;
- **réhabiliter globalement la denture d'un patient**, par le biais d'un traitement pluridisciplinaire pouvant faire appel à l'endodontie, la parodontie, la chirurgie, l'orthodontie, avant reconstruction prothétique ;
- **éviter la prothèse**, par exemple après l'extraction d'une première molaire, en mésialant la deuxième molaire et en favorisant l'évolution de la dent de sagesse.

Cet ouvrage se propose :

- de décrire des procédés orthodontiques simples à la portée de l'omnipraticien ;
- de développer des informations techniques en orthodontie, à l'intention d'un praticien non spécialiste, ce qui devrait lui permettre de prendre en charge lui-même des cas plus complexes avant prothèse ;
- de montrer des cas dont le traitement orthodontique se situe au-delà de la compétence d'un chirurgien dentiste généraliste ; ces possibilités doivent être connues et expliquées au patient par son praticien, même s'il s'avère nécessaire ensuite de l'adresser à un spécialiste en ODF.

Toutes ces informations sont données ici dans un esprit de cohérence et de simplification de la réalisation prothétique, illustrant de ce fait une démarche pluridisciplinaire moderne.



9 782843 611155

ISSN 1242-899X « Guide Clinique (Paris) »  
ISBN 978-2-84361-115-5