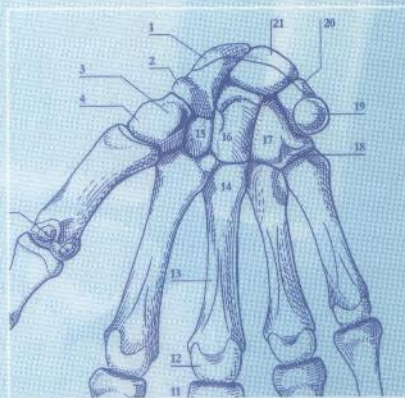
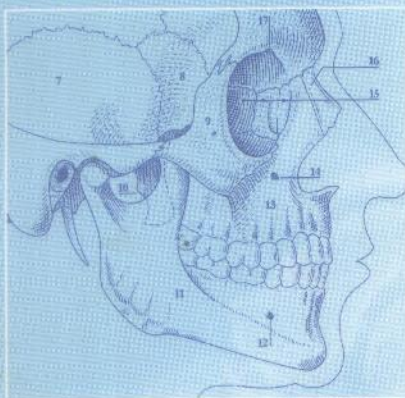


Claude Maillot 21

# Atlas d'ostéologie humaine

Troisième édition révisée et augmentée





# Sommaire

## Crâne

Crâne .....	1
I- Anatomie .....	1
II- Radiologie .....	63
Colonne vertébrale .....	81
I- Anatomie .....	81
II- Radiologie .....	99
Cage thoracique .....	109
I- Anatomie .....	109
II- Radiologie .....	119
Membre supérieur .....	123
I- Anatomie .....	123
II- Radiologie .....	151
Membre inférieur .....	161
I- Anatomie .....	161
II- Radiologie .....	207
Index .....	221

Claude Maillot

# Atlas d'ostéologie humaine

Troisième édition révisée et augmentée

Cet atlas d'ostéologie humaine regroupe la morphologie du squelette axial et du squelette des membres. Le squelette crânio-facial a été représenté de manière schématique et synthétique. Chaque os est décrit de façon isolée. Ses différentes représentations sont ensuite réutilisées au niveau de la boîte crânienne ou du massif facial. Cette façon systématique de concevoir l'anatomie osseuse du crâne permet de montrer les connexions des os les uns avec les autres et explique ainsi la constitution des différentes régions.

Les figures concernant le squelette du tronc et des membres ont été obtenues par la reproduction de photographies. Cette méthode permet ainsi d'obtenir une iconographie homogène et rigoureusement conforme à la réalité.

Les insertions musculaires ont été modifiées de façon à rendre plus facilement intelligibles la situation et l'action des muscles ou des groupes musculaires.

Cette nouvelle édition comporte également une illustration radiologique constituée d'images conventionnelle et de TDM, destinées à familiariser le lecteur avec une approche plus clinique de l'anatomie.

ISBN : 978-2-287-00502-2



9 782287 005022

*springer.com*