

LA RADIOLOGIE DE POCHE


Appareil ostéomusculaire

Les 100 principaux diagnostics

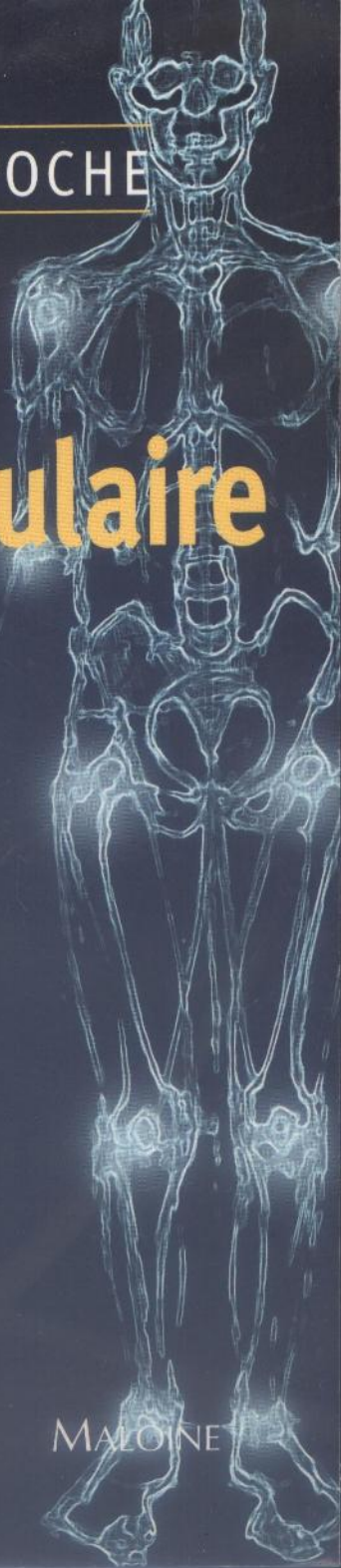Stoller

Tirman

Bredella



MALOINE



043 807 (3)

LA RADIOLOGIE DE POCHE

Appareil ostéomusculaire

Les 100 principaux diagnostics

MD11116

David W Stoller MD

Directeur, California Advanced Imaging and MRI
California Pacific Medical Center
San Francisco, Californie
Directeur, National Orthopaedic Imaging Associates
San Francisco, Californie

Phillip FJ Tirman MD

National Orthopaedic Imaging Associates
Greenbrae, Californie
Codirecteur, IRM ostéomusculaire
California Pacific Medical Center
San Francisco, Californie

Miriam A Bredella MD

Département de radiologie
University of California San Francisco
San Francisco, Californie

Contribution à la documentation : Gen Maruyama MD
Jana Crain MD

Avec 200 dessins et images radiologiques

Schémas : Salvador Beltran MD
Lane, R. Bennion MS
James A Cooper MD

Iconographie : Ming Q Huang MD
Melissa Petersen

Traduction : Jean-Luc Pradel



Sommaire

Épaule

Atteinte des tendons de la coiffe des rotateurs	3
<i>Phillip FJ Tirman MD</i>	
Rupture complète de la coiffe des rotateurs	5
<i>Phillip FJ Tirman MD</i>	
Rupture sous-scapulaire	8
<i>Phillip FJ Tirman MD</i>	
Arthrose acromioclaviculaire	10
<i>Phillip FJ Tirman MD</i>	
Blocage sous-acromial	12
<i>Phillip FJ Tirman MD</i>	
Lésions du complexe labrobicipital (SLAP)	15
<i>Phillip FJ Tirman MD</i>	
Lésion de Bankart	18
<i>Phillip FJ Tirman MD</i>	
Variante de la lésion de Bankart	20
<i>Phillip FJ Tirman MD</i>	
Avulsion humérale du ligament glénohuméral inférieur (HAGL)	23
<i>Phillip FJ Tirman MD</i>	
Kyste du bourrelet	25
<i>Phillip FJ Tirman MD</i>	
Capsulite rétractile	28
<i>Phillip FJ Tirman MD</i>	
Arthrose de l'épaule	30
<i>Phillip FJ Tirman MD</i>	
Fracture de la grande tubérosité	32
<i>Phillip FJ Tirman MD</i>	
Blocage interne	34
<i>Phillip FJ Tirman MD</i>	
Variantes antérosupérieures	37
<i>Phillip FJ Tirman MD</i>	

Coude

Épicondylite latérale	41
<i>Phillip FJ Tirman MD</i>	
Épicondylite médiale	43
<i>Phillip FJ Tirman MD</i>	
Lésions du ligament collatéral médial (LCM)	45
<i>Phillip FJ Tirman MD</i>	
Instabilité du coude	47
<i>Phillip FJ Tirman MD</i>	
Névrite ulnaire	50
<i>Phillip FJ Tirman MD</i>	
Rupture du tendon du biceps	52
<i>Phillip FJ Tirman MD</i>	
Bursite bicipito-radiale	54
<i>Phillip FJ Tirman MD</i>	
Bursite olécrânienne	56
<i>Phillip FJ Tirman MD</i>	
Rupture du tendon du triceps	58
<i>Phillip FJ Tirman MD</i>	
Ostéochondrite du condyle de l'humérus	60
<i>Phillip FJ Tirman MD</i>	

Poignet et main

Rupture du ligament scapholunaire <i>David W Stoller MD</i>	64
Rupture du ligament luno-triquétral <i>David W Stoller MD</i>	66
Impaction ulnolunaire <i>David W Stoller MD</i>	68
Rupture du fibrocartilage triangulaire <i>David W Stoller MD</i>	70
Fractures intra-articulaires du radius <i>David W Stoller MD</i>	73
Fracture du scaphoïde <i>David W Stoller MD</i>	76
Nécrose avasculaire (NAV) du scaphoïde <i>David W Stoller MD</i>	78
Maladie de Kienböck <i>David W Stoller MD</i>	80
Syndrome du canal carpien <i>David W Stoller MD</i>	83
Rupture du ligament collatéral ulnaire (LCU) <i>David W Stoller MD</i>	86

Hanche

Nécrose avasculaire de la tête fémorale <i>David W Stoller MD</i>	90
Ostéochondrite de la hanche <i>David W Stoller MD</i>	93
Dysplasie de croissance de la hanche <i>David W Stoller MD</i>	96
Étiement musculaire <i>David W Stoller MD</i>	99
Fracture du col du fémur <i>David W Stoller MD</i>	102
Rupture labrale <i>David W Stoller MD</i>	105
Ostéoporose transitoire <i>David W Stoller MD</i>	108
Coxarthrose <i>David W Stoller MD</i>	111

Genou

Rupture radiaire du ménisque <i>Phillip FJ Tirman MD</i>	116
Rupture oblique du ménisque <i>Phillip FJ Tirman MD</i>	119
Rupture du ménisque en anse de seau <i>Phillip FJ Tirman MD</i>	122
Ménisque discoïde <i>Phillip FJ Tirman MD</i>	125
Kyste méniscal <i>Phillip FJ Tirman MD</i>	128
Rupture du ligament croisé antérieur <i>Phillip FJ Tirman MD</i>	131
Reconstruction du ligament croisé antérieur <i>Phillip FJ Tirman MD</i>	134

Rupture du ligament croisé postérieur <i>Phillip FJ Tirman MD</i>	137
Rupture du ligament collatéral médial (genou) <i>Phillip FJ Tirman MD</i>	140
Lésion postérolatérale complexe <i>Phillip FJ Tirman MD</i>	143
Chondromalacie patellaire <i>Phillip FJ Tirman MD</i>	146
Tendinite patellaire <i>Phillip FJ Tirman MD</i>	149
Synovite villonodulaire pigmentaire <i>Phillip FJ Tirman MD</i>	152
Ostéochondrite disséquante <i>Phillip FJ Tirman MD</i>	155
Luxation transitoire de la patella <i>Phillip FJ Tirman MD</i>	158

Cheville et pied

Rupture du tendon d'Achille <i>David W Stoller MD</i>	163
Lésion ostéocartilagineuse du talus (astragale) <i>David W Stoller MD</i>	165
Rupture du tendon tibial postérieur <i>David W Stoller MD</i>	168
Rupture du tendon tibial antérieur <i>David W Stoller MD</i>	170
Rupture du tendon du court fibulaire (péronier latéral) <i>David W Stoller MD</i>	172
Rupture du ligament talofibulaire antérieur (LTFA) <i>David W Stoller MD</i>	174
Lésions du ligament deltoïde <i>David W Stoller MD</i>	176
Entorse des syndesmoses <i>David W Stoller MD</i>	179
Syndrome du sinus du tarso <i>David W Stoller MD</i>	181
Fracture-luxation de Lisfranc <i>David W Stoller MD</i>	183
Syndrome de l'os trigone <i>David W Stoller MD</i>	185
Rupture du tendon du muscle plantaire <i>David W Stoller MD</i>	187
Syndrome du canal tarsien <i>David W Stoller MD</i>	189
Névrome de Morton <i>David W Stoller MD</i>	191
Nécrose avasculaire du talus <i>David W Stoller MD</i>	193
Fasciite plantaire <i>David W Stoller MD</i>	195

Moelle osseuse

Histiocytose des cellules de Langerhans <i>Miriam A Bredella MD</i>	199
Leucémies <i>Miriam A Bredella MD</i>	202

Lymphomes	205
<i>Miriam A Bredella MD</i>	
Drépanocytose	208
<i>Miriam A Bredella MD</i>	
Métastases	211
<i>Miriam A Bredella MD</i>	
Myélome multiple (maladie de Kahler)	214
<i>Miriam A Bredella MD</i>	
Maladie de Gaucher	217
<i>Miriam A Bredella MD</i>	
Maladie de Paget	220
<i>Miriam A Bredella MD</i>	

Tumeurs osseuses

Ostéome ostéoïde	225
<i>Miriam A Bredella MD</i>	
Ostéoblastome	228
<i>Miriam A Bredella MD</i>	
Enchondrome	231
<i>Miriam A Bredella MD</i>	
Ostéochondrome	234
<i>Miriam A Bredella MD</i>	
Chondroblastome	237
<i>Miriam A Bredella MD</i>	
Fibrome non ossifiant	240
<i>Miriam A Bredella MD</i>	
Dysplasie fibreuse	243
<i>Miriam A Bredella MD</i>	
Kyste osseux uniloculaire	246
<i>Miriam A Bredella MD</i>	
Tumeur à myéloplaxes	248
<i>Miriam A Bredella MD</i>	
Ostéosarcome	251
<i>Miriam A Bredella MD</i>	
Chondrosarcome	254
<i>Miriam A Bredella MD</i>	
Sarcome d'Ewing	257
<i>Miriam A Bredella MD</i>	

Tumeurs des tissus mous

Fibromatose	262
<i>Miriam A Bredella MD</i>	
Lipome	264
<i>Miriam A Bredella MD</i>	
Neurofibrome	266
<i>Miriam A Bredella MD</i>	
Liposarcome	269
<i>Miriam A Bredella MD</i>	
Histiocytome fibreux malin	271
<i>Miriam A Bredella MD</i>	
Sarcome synovial	274
<i>Miriam A Bredella MD</i>	

POCKETRADIOLOGIST®

By David W Stoller MD, Philip F J Tirman MD, and Miriam Bredella MD

LA RADIOLOGIE DE POCHE

Appareil ostéomusculaire

Les 100 principaux diagnostics

La collection **LA RADIOLOGIE DE POCHE** réunit des ouvrages de référence innovants, de consultation rapide, conçus pour fournir une information précise et à la pointe de l'actualité aux praticiens de toute spécialité. Chaque titre de cette collection de poche est écrit par des spécialistes renommés dans leur domaine. Ces experts ont choisi, pour chaque région majeure du corps, les « 100 principaux diagnostics », en ont isolé les points essentiels et décrit l'imagerie la plus appropriée à chaque sujet. Des références bibliographiques ont été sélectionnées pour aider à approfondir la pathologie en question. Des schémas en couleur d'anatomie pathologique reconstitués par ordinateur sont souvent reproduits en modèles de la maladie elle-même.

Chaque titre de **LA RADIOLOGIE DE POCHE** suit un plan identique. L'information de même type est toujours à la même place, et conduit rapidement des points clés aux données de l'imagerie, au diagnostic différentiel, à l'anatomie pathologique, à la physiopathologie et à l'information clinique appropriée.



AMIRSYS® *Names you know. Content you trust®*

ISBN : 2-224-02818-0



9 782224 028183