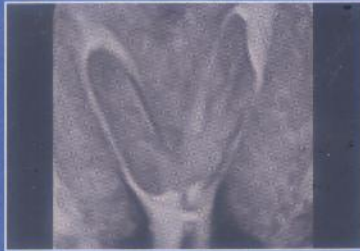
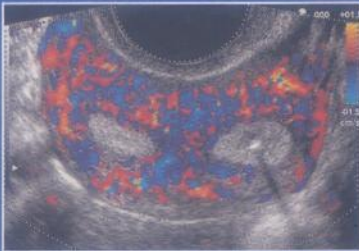
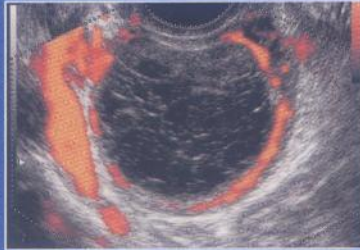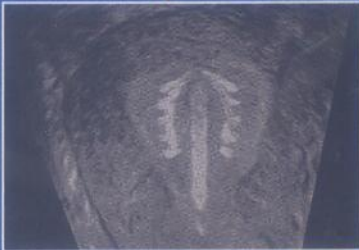




Échographie en pratique gynécologique

Y. Ardaens

B. Guérin du Masgenêt, Ph. Coquel



4^e édition



045030

MASSON

MD 1090

COLLECTION D'IMAGERIE MÉDICALE • DIAGNOSTIC

sous la direction de Michel Bléry



045030
(3)

Échographie en pratique gynécologique

par

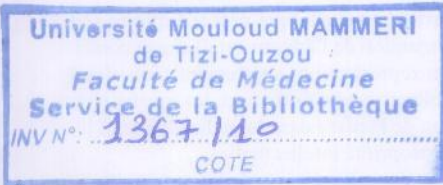
Yves ARDAENS

BERNARD GUÉRIN DU MASGENÊT, PHILIPPE COQUEL



avec la collaboration de

C. ANDRÉ, K. ARDAENS, R.-M. BARC, D. DEWAILLY, A. GOUGEON, G. KALIFA,
C. LEFEBVRE, J.-M. LEVAILLANT, C.-A. RENAN, Y. ROBERT, P. THOMAS



4^e édition



ELSEVIER
MASSON

TABLE DES MATIÈRES

Collaborateurs	V
Avant-propos	XI

CHAPITRE PREMIER

Technique de l'examen échographique du pelvis	
par B. GUÉRIN DU MASGENËT • PH. COQUEL..... 1	
<i>Matériel et équipement</i>	
Matériel de base (1). Mode doppler (2).	1
Autres accessoires (2). Installation (2)	1
<i>Conditions d'examen</i>	
Date dans le cycle (2). Réplétion vésicale (2). Installation de la patiente (3)	2
<i>Interrogatoire</i>	
4	
<i>Technique d'examen</i>	
4	
Exploration abdominale sus-pubienne (4).	
Exploration endovaginale du pelvis (6).	
Exploration en mode doppler (7). Voies accessoires et techniques particulières (10).	
<i>Sémiologie échographique</i>	
11	
Sémiologie élémentaire (11). Analyse morphologique (12). Corrélations histo-échographiques (13). Pièges et artefacts physiques (15)	
<i>Compte rendu d'examen et aspects médico-légaux</i>	
22	
<i>Utilisation de l'échographie 3D en gynécologie</i>	
23	
Technique 3D (23). Analyse des images multi-plans (23). Rendu volumique (24).	
Réalisation du rendu volumique (24).	
Application en gynécologie (24)	

CHAPITRE 2

Anatomie échographique du pelvis et pathologie non gynécologique	
par B. GUÉRIN DU MASGENËT • PH. COQUEL • Y. ARDAENS	
29	
<i>Parois et vaisseaux du pelvis</i>	
29	
Bassin osseux (29). Muscles antérieurs et latéraux (29). Plancher pelvien (30).	
Vaisseaux pelviens (30)	
<i>Appareil génital (en période d'activité génitale)</i>	
32	
Utérus (32). Vagin (42). Trompes (44).	
Ovaires (45)	
<i>Péritoine pelvien</i>	
46	
<i>Appareil urinaire</i>	
48	
Uretère (48). Vessie (50). Rein pelvien (51)	
<i>Appareil digestif</i>	
52	
<i>Pelvis post-opératoire</i>	
55	
Interventions sur l'utérus (55). Interventions sur les ovaires (55). Collections post-opératoires (56). Stérilisation tubaire (56).	
Textilome (56)	

CHAPITRE 3

Échographie pelvienne de l'enfant	
par C. ANDRÉ • G. KALIFA	
59	
<i>Anatomie échographique normale</i>	
59	
Utérus (59). Ovaires (60)	
<i>Anomalies du développement pubertaire</i>	
63	
Rappel du développement pubertaire normal (63). Puberté précoce (65). Variantes du développement pubertaire (69). Retard pubertaire (69). Aménorrhée primaire (70)	
<i>Ambiguïtés sexuelles</i>	
71	
Pseudo-hermaphroditisme féminin (73).	
Pseudo-hermaphroditisme masculin (73).	
Dysgénésie gonadique mixte ou asymétrique (75). Hermaphroditisme vrai (75)	
<i>Masses pelviennes</i>	
75	
Masses pelviennes de la période néonatale (75). Masses pelviennes en dehors de la période néonatale (78)	
<i>Pertes vaginales anormales</i>	
80	

CHAPITRE 4

Folliculogénèse et variations de l'endomètre au cours du cycle	
par Y. ARDAENS • A. GOUGEON	
83	
<i>Folliculogénèse</i>	
83	
Rappel anatomo-physiologique (83).	
Aspects échographiques du follicule et du corps jaune (87). Vascularisation ovarienne normale : le doppler ovarien (89)	
<i>Endomètre au cours du cycle menstruel</i>	
91	
Applications pratiques (93)	
<i>Vascularisation utérine : Doppler utérin</i>	
94	
Anatomie vasculaire (94)	

CHAPITRE 5

Contraception et échographie	
par B. GUÉRIN DU MASGENËT • Y. ARDAENS ...	
101	
<i>Contraception hormonale</i>	
101	
Contraception œstrogénique (EP) (101). Contraception progestative pure (102). Effets secondaires et complications de la contraception orale (104)	
<i>Contraception par stérilet</i>	
105	
Aspect échographique des stérilets (106).	
Contrôle de la pose et de la position du stérilet (106). Complications et associations pathologiques (109)	

CHAPITRE 6

Troubles de l'ovulation**et pathologie fonctionnelle ovarienne**

par Y. ARDAENS • D. DEWAILLY • Y. ROBERT.....	117
<i>Ovaires micropolykystiques (OPK)</i>	118
Clinique (118). Diagnostic échographique (118). IRM (122)	
<i>Ovaires multifolliculaires (OMF)</i>	123
Clinique (124). Signes échographiques (124)	
<i>Insuffisance ovarienne primitive</i>	124
<i>Pathologie macropolliculaire</i>	127
Ovaires macropolykystiques (127). Kystes fonctionnels (128)	

CHAPITRE 7

La ménopause

par Y. ARDAENS • C.-A. RENAN • K. ARDAENS	135
<i>Utérus en ménopause non traitée</i>	135
Involution utérine (135). Atrophie de l'endomètre (135). Constatation d'une muqueuse épaisse (137)	
<i>Utérus en ménopause substituée</i>	141
THS séquentiel avec règles (141). THS non séquentiel dit combiné (sans règles) (142). Involution utérine (142). Endomètre (142). Doppler utérin (142). Métrorragies sous THS (143). Cas particulier du tamoxifène (<i>Nolvadex, Kessar, Tamofène</i>) (146)	
<i>Ovaire ménopausique</i>	147
Début de ménopause (147). Ménopause tardive (148)	

CHAPITRE 8

Tumeurs organiques de l'ovaire

par PH. COQUEL • B. GUÉRIN DU MASGENËT	151
<i>Diagnostic échographique</i>	151
Sémiologie des masses ovariennes (151). Approche de la bénignité ou de la malignité d'un kyste ovarien en échographie (162). Proposition d'approche pratique devant une masse d'allure annexielle en échographie (165). Conclusion (174)	
<i>Corrélations anatomo-échographiques</i>	175
Tumeurs épithéliales (177). Tumeurs germinales (182). Tumeurs du mésenchyme et des cordons sexuels (191). Métastases et lymphomes (195). Conclusion (196)	
<i>Dépistage échographique du cancer de l'ovaire</i>	196
Dépistage (196). Recommandations actuelles (200). En pratique (201)	

CHAPITRE 9

Endométriose pelvienne

par Y. ARDAENS • R.M. BARC	203
<i>Atteinte ovarienne</i>	203
Échographie (203). IRM (209)	

<i>Endométriose tubaire</i>	211
<i>Endométriose péritonéale</i>	211
<i>Endométriose utérine ou adénomyose</i>	211
<i>Localisations sous-péritonéales</i>	212
<i>Endométriose extra-génitale</i>	212
Préparation (212). Technique d'examen (213)	
<i>Conclusion</i>	219

CHAPITRE 10

Traduction échographique de l'infection génitale haute

par B. GUÉRIN DU MASGENËT	223
<i>Infection utérine</i>	223
<i>Infection tubaire</i>	224
Salpingite aiguë (224). Pyosalpinx (224). Hydrosalpinx (225)	
<i>Infection de l'ovaire</i>	226
<i>Infection péritonéale</i>	226
<i>Intérêt de l'échographie dans l'infection génitale haute</i>	229
<i>Pathologie tubaire en dehors de l'infection</i>	230
Tumeurs de la trompe (230). Kystes paratubaires (ou para-ovariens) (231). Endométriose tubaire (231). Torsion d'annexe (231)	

CHAPITRE 11

Pathologie du myomètre

par Y. ARDAENS • C.A. RENAN	235
<i>Fibromes</i>	235
Aspects échographiques (235). Diagnostic différentiel des fibromes (246). Fibrome et grossesse (247)	
<i>Adénomyose : endométriose utérine</i>	247
Anatomiquement (247). Adénomyome ou endométriose utérin (248). Adénomyose diffuse (248)	
<i>Sarcome utérin</i>	257
<i>Pathologies diverses</i>	259
<i>Pathologie du col utérin</i>	259
Cancer du col (259). Kystes du col (260). Fibrome du col (260)	

CHAPITRE 12

Pathologie de l'endomètre

par Y. ARDAENS • C.-A. RENAN • J.-M. LEVAILLANT	261
<i>Pathologie fonctionnelle de l'endomètre</i>	262
Atrophie de l'endomètre (262). Hypertrophie de l'endomètre (264). Endomètre discordant (266)	
<i>Pathologie organique de l'endomètre</i>	267
Polypes muqueux (267). Cancer de l'endomètre (271). Autres images échogènes de la cavité utérine (273)	
<i>Hystérosonographie</i>	275
Technique d'examen (276). Indications (278). Résultats (278)	

CHAPITRE 13

Grossesse extra-utérine et diagnostic précoce de la grossesse intra-utérine

par B. GUÉRIN DU MASGENËT.....	287
<i>Diagnostic de grossesse (quelle que soit la localisation)</i>	288
Diagnostic clinique (288). Échographie précoce (288). Diagnostic biologique (290). Dosage de la progestérone (290)	
<i>Grossesse intra-utérine : diagnostic précoce</i>	291
Diagnostic échographique de certitude immédiatement possible (291). Situations douteuses (292)	
<i>Grossesse extra-utérine : diagnostic le plus précoce possible... ..</i>	302
Signes utérins (303). Signes annexiels (303). Hémo-péritoine (305). GEU de siège inhabituel (306). Principales options thérapeutiques (307)	

CHAPITRE 14

Malformations utéro-vaginales

par Y. ARDAENS • J. M. LEVAILLANT • P. COQUEL	311
<i>Rappel clinique</i>	311
<i>Rappel embryologique</i>	312
<i>Classification des malformations utérines</i>	314
Absence de formation ou de progression d'un ou des deux canaux de Müller (314). Absence de fusion des deux canaux de Müller (314). Absence de résorption de la cloison intermüllérienne (315). Autres formes (315)	
<i>Imagerie des malformations utérines</i>	315
Agénésies müllériennes (315). Aplasie unilatérale ou utérus unicorne (AFS class II) (316)	
<i>Hémi-matrices ou utérus bicornes</i>	318
Utérus bicorne-bicervical (AFS class III) (318). Utérus bicorne unicervical (AFS class IV) (320)	

<i>Utérus cloisonnés (AFS class V)</i>	321
Utérus cloisonné asymétrique (324). Hystéroplasties : section de cloison par hystéroscopie (326)	
<i>Utérus communiquants</i>	327
<i>Hypoplasies utérines</i>	328
Hypoplasie utérine globale (328). Anomalies utérines liées au DES (diethylstilbestrol) (AFS class VII) (328)	
<i>Autres anomalies congénitales</i>	328
Anomalies de l'hymen et diaphragme vaginal (328). Résidus wolffiens (329)	

CHAPITRE 15

Échographie et aide médicale à la procréation (AMP)

par P. THOMAS • C. LEFEBVRE • Y. ARDAENS...	333
<i>Traitements inducteurs de l'ovulation</i>	333
Anti-œstrogènes (333). GnRH pulsatile (334). Gonadotrophines (335). Médications associées (335)	
<i>Induction d'ovulation mono ou paucifolliculaire..</i>	337
Indications (337). Bilan préalable (337). Moyens de surveillance en dehors de l'échographie (337). Rôle de l'échographie (338). En pratique (340)	
<i>Induction d'ovulation multi-folliculaire en fécondation in vitro</i>	341
En pratique (341). Ponctions échoguidées (341)	
<i>Hyperstimulations ovariennes (HSO)</i>	342
Prévention des hyper-stimulations ovariennes (343). Surveillance échographique de l'HSO (344)	
<i>Écho-Doppler et réceptivité endométriale en AMP</i>	346
Étude morphologique de l'endomètre (346). Apport du doppler utérin (348). Utilisation d'un score prédictif (349)	

Index	351
--------------------	-----



Échographie en pratique gynécologique

Y. Ardaens

B. Guérin du Masgenêt, Ph. Coquel

Issu de la collaboration de radiologues et de gynécologues, cet ouvrage propose des réponses simples et concrètes aux problèmes de pratique quotidienne du gynécologue et constitue un manuel de clinique pour le radiologue. Cette quatrième édition est désormais intégralement en couleurs. De nouveaux clichés ont été introduits : écho-Doppler, échographie en mode 3D et hystérosonographie.

Cet ouvrage à succès demeure pratique et pédagogique : les données cliniques et thérapeutiques sont intégrées à l'interprétation de l'image et la place de l'examen échographique est bien située par rapport aux différentes explorations du pelvis féminin et aux autres éléments paracliniques.

Après un rappel sur les techniques d'examen et l'anatomie échographique du pelvis, l'ouvrage aborde successivement l'imagerie normale et pathologique de l'appareil génital, la contraception, la pathologie tumorale et infectieuse, la grossesse, ainsi que les malformations génitales.

Cet ouvrage pluridisciplinaire intéresse à la fois radiologues et gynécologues.

Yves Ardaens et Philippe Coquel sont radiologues. Bernard Guérin du Masgenêt est gynécologue-obstétricien.