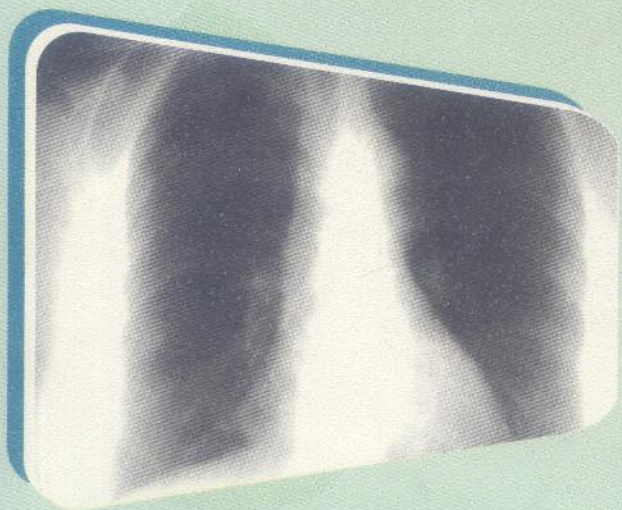


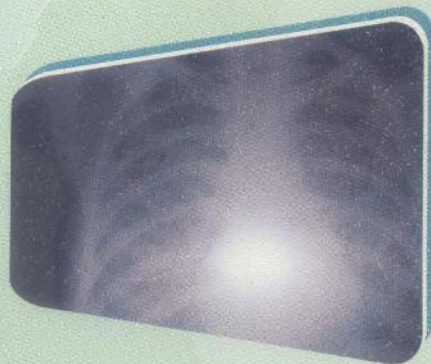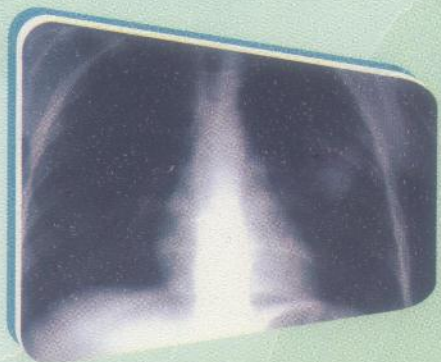
Pr. Abderrahmane FERGANI - Dr. Khadidja FERGANI

LA RADIOGRAPHIE THORACIQUE



PROGRAMME
D'ENSEIGNEMENT
DE RADIOLOGIE

3^{ème} ANNEE DE MEDECINE



37665

OFFICE DES PUBLICATIONS UNIVERSITAIRES

MD1045

MD 1045

Pr. Abderrahmane FERGANI
MEDECIN RADIOLOGUE
CHEF DU SERVICE DE RADIOLOGIE
HOPITAL DES URGENCES. S.ZEMIRLI. - ALGER

Dr. Khadidja FERGANI
MEDECIN RADIOLOGUE
HOPITAL DES URGENCES. S.ZEMIRLI-ALGER

37665 (C)



CHAPITRE I :

Techniques d'examens et formation de l'image radiologique

CHAPITRE II :

RADIO-ANATOMIE :
Anatomie lobaire et segmentaire.

LA

RADIOGRAPHIE THORACIQUE

LES OPACITES PULMONAIRES :

- 1/ Opacités pulmonaires systématisées
- a/ Opacités pulmonaires à rétractiles
- b/ Opacités pulmonaires à non rétractiles
- 2/ Opacités pulmonaires non systématisées

CHAPITRE IV : PROGRAMME D'ENSEIGNEMENT
DE RADIOLOGIE

1/ Le syndrome pleural

2 DESTINE AUX ETUDIANTS DE 3^{ème} ANNEE DE MEDECINE

CHAPITRE V :

Les encoches costales.

Réimpression 2004



CHAPITRE VI :

- Notion de technologie sur l'imagerie médicale
- 1/ Echographie
- 2/ Tomodensitométrie
- 3/ Imagerie par résonance magnétique



OFFICE DES PUBLICATIONS UNIVERSITAIRES
1, Place centrale de Ben-Aknoun (Alger)

SOMMAIRE

CHAPITRE I :

Techniques d'examens et formation de l'image radiologique.

CHAPITRE II :

RADIO -ANATOMIE :

Anatomie lobaire et segmentaire.

CHAPITRE III :

LES OPACITES PULMONAIRES :

1/ opacités pulmonaires systématisées

a/ Opacités pulmonaires s. rétractiles

b/ Opacités pulmonaires s. non rétractiles

2/ opacités pulmonaires non systématisées

CHAPITRE IV :

Espace pleural et extra pleural

1/ Le syndrome pleural

2/ Le syndrome pariétal

CHAPITRE V :

Les encoches costales.

CHAPITRE VI :

Notion de technologie sur l'imagerie médicale

1/ Echographie

2/ Tomodensitométrie

3/ Imagerie par résonance magnétique

BIBLIOGRAPHIE